·论著·

单形性亲上皮性肠道 T 细胞淋巴瘤 30 例临床病理分析

朱重梅,金杰烟,卢佳斌,黄丽云,陈跃琼*
中山大学肿瘤防治中心 病理科,广东 广州 510060

【摘要】 **目的** 探讨单形性亲上皮性肠道 T 细胞淋巴瘤临床病理特点、免疫表型及预后。**方法** 收集中山大学肿瘤防治中心单形性亲上皮性肠道 T 细胞淋巴瘤共 30 例病史资料, 组织经常规 HE 方法染色,光学显微镜下观察病理形态特点,通过免疫组化方法检测肿瘤细胞 CD3、CD5、CD4、CD8、CD20、CD56、TIA1、granzyme B、perforin、Ki67 蛋白表达情况,原位杂交方法检测 EB 病毒是否存在。**结果** 30 例单形性亲上皮性肠道 T 细胞淋巴瘤发病年龄 35~82 岁,平均年龄 52.2 岁。男性 23 例,女性 7 例,男女比约为 3:1。临床表现多数为腹痛,其次为消化道出血、体重减轻、肠梗阻或肠穿孔等,个别病例伴腹泻。病变部位以小肠最多见(24 例),其次是结肠(6 例)。镜下见瘤细胞形态单一,胞浆淡染,细胞核圆形,染色质细腻,核仁不明显。肿瘤表面可见溃疡形成,肠绒毛结构破坏,并可见"亲上皮现象",肿瘤性坏死罕见。免疫表型为 $CD3^+$、$CD5^-$、$CD4^{-/+}$、$CD8^{+/-}$、$CD56^{+/-}$、$TIA1^+$、granzyme $B^{+/-}$、$perforin^{+/-}$,少数病例异常表达 CD20,Ki67 增殖指数 40%~95%不等,原位杂交 EBER 阴性。**结论** 单形性亲上皮性肠道 T 细胞淋巴瘤具有独特的病理形态特点及免疫表型,但临床表现无特异性,病程发展快、预后差,早期易误诊漏诊,临床及病理医生均需提高对该病的认识,早诊早治以提高患者生存率。

【关键词】 单形性亲上皮性肠道 T 细胞淋巴瘤; 免疫组化; 临床病理特点

Clinicopathological features analysis of monomorphic epitheliotropic intestinal T-cell lymphoma: Summary of thirty cases

*Zhu Chongmei, Jin Jietian, Lu Jiabin, Huang Liyun, Chen Yueqiong**
Department of Pathology, Sun Yat-sen University Cancer Center, Guangzhou 510060, Guangdong, China

【**Abstract**】 **Objective** To investigate the clinicopathological characteristics, immunophenotype and prognosis of monomorphic epitheliotropic intestinal T-cell lymphoma. **Methods** In this study, 30 patients with monomorphic epitheliotropic intestinal T-cell lymphoma were investigated retrospectively in our hospital. We utilized conventional HE staining to evaluate morphological features with an optical microscope. Immuno histochemistry staining including CD3, CD5, CD4, CD8, CD20, CD56, TIA1, granzyme B, perforin, Ki67 were performed to detect the protein expression, and in situ hybridization of EBERs to detect the presence of EB virus. **Results** In our cohort, the mean age at diagnosis was 52.2 (range from 35 to 82) years. There were 23 males and 7 females, and the male to female ratio was about 3: 1. Most of the clinical manifestations were abdominal pain, followed by gastrointestinal bleeding, weight loss, intestinal obstruction or intestinal perforation, etc., and rare cases with diarrhea. Lesion occurred most commonly in the small intestine (24 cases), followed by the colon (6 cases). The morphology features of the tumor cells involved uniform cell shape, pale cytoplasm, round nucleus, fine chromatin and the inconspicuous nucleoli. The tumor surface showed ulcer formation with the villous architecture distorted. There was usually florid infiltration of intestinal epithelium. Tumor necrosis was rare. Immune phenotypes were $CD3^+$, $CD5^-$, $CD4^{-/+}$, $CD8^{+/-}$, $CD56^{+/-}$, $TIA1^+$, granzyme $B^{+/-}$, $perforin^{+/-}$. And CD20 was abnormally expressed in some cases, Ki67 proliferation index ranged from 40% to 95%, and in situ hybridization of EBER was negative. **Conclusions** Monomorphic epitheliotropic intestinal T-cell lymphoma harbors unique morphological characteristics and immune phenotype, but the

基金项目:广东省医学科研基金(A2016003)
第一作者:朱重梅,主治医师, E-mail:zhuzhm@sysucc.org.cn
*通信作者:陈跃琼,主管检验技师, E-mail:Chenyq@sysucc.org.cn

clinical manifestations are non-specific. Most cases develops rapidly, and the prognosis is poor. It is easy to be misdiagnosed and overlooked in the early stage. Both clinical doctors and pathologists need to improve the understanding of the disease, which can make the early diagnosis and early treatment possible to improve patients' survival.

【Key words】 Monomorphic epitheliotropic intestinal T-cell lymphoma; Immunohistochemistry; Clinicopathological characteristics

肠病相关性 T 细胞淋巴瘤 (enteropathy-associated T-cell lymphoma,EATL) 是原发于肠道的肠上皮内 T 淋巴细胞的一种结外 T 细胞淋巴瘤。2008 版造血及淋巴组织肿瘤 WHO 分类 EATL 分为两个亚型：经典型或Ⅰ型 EATL 多见于北欧地区,与乳糜泻相关,肿瘤细胞形态多形或相对单一,肿瘤旁黏膜常伴有肠病改变,包括绒毛萎缩、隐窝增生和上皮内淋巴细胞增多等;而Ⅱ型 EATL 则以亚洲国家多见，肿瘤细胞形态相对单一,且缺乏乳糜泻的临床证据[1]。随着对EATL 认识的增加，越来越多学者认为Ⅱ型 EATL 应该是一种独立的疾病类型,因此 2016 版造血及淋巴组织肿瘤 WHO 分类已经将Ⅱ型 EATL 划分为一个独立的病种，命名为单形性亲上皮性肠道 T 细胞淋巴瘤[2-3],它作为一个新病种,临床及病理医生对该病的认识度尚不够,且目前缺乏大宗病例的研究,治疗手段有限,疗效不佳。因此,提高对单形性亲上皮性肠道 T 细胞淋巴瘤的认识和诊断准确率,研制新的治疗策略是亟待解决的问题。

1 材料与方法

1.1 材料 收集中山大学肿瘤防治中心 2001 年 3 月至 2017 年 11 月经病理确诊的单形性亲上皮性肠道 T 细胞淋巴瘤 30 例。

1.2 方法

1.2.1 病理组织学观察 所有病例标本经 10%甲醛固定，常规脱水，石蜡包埋,4 μm 切片,HE 染色,光学显微镜下观察。

1.2.2 免疫组化检测 采用 EnVision 两步法进行免疫组织化学染色,常规石蜡包埋组织厚 4 μm 切片、脱蜡、水化,高温高压抗原修复,血清封闭,一抗孵育,磷酸盐缓冲液(phosphate buffered saline, PBS) 冲洗，二抗孵育,PBS 冲洗，二氨基联苯氨(diaminobenzidin, DAB)显色,苏木素复染,冲水、烤片、封片。阳性对照为淋巴结及扁桃体组织。所用一抗克隆号、工作液浓度、阳性定位及所购公司见表 1。

表 1 免疫组化检测所用一抗克隆号、工作液浓度、阳性定位及所购公司

一抗	克隆号	工作液浓度	阳性定位	所购公司
CD3	2GV6	即用型	细胞膜和细胞质	Roche
CD5	4C7	1:200	细胞膜	通灵
CD4	EP204	1:200	细胞膜	中杉
CD8	C8/144B	1:50	细胞膜	深达
CD56	UMAB83	1:600	细胞膜	中杉
TIA1	2G9A10F5	1:75	细胞质	基因
granzyme B	EP230	1:100	细胞质	中杉
perforin	5B10	1:100	细胞质	中杉
CD20	L26	即用型	细胞膜	Roche
Ki67	MIB-1	即用型	细胞核	Dako

1.2.3 原位杂交检测 常规石蜡包埋组织厚 4 μm 切片、脱蜡、水化。胃酶消化,脱水,室温干燥。滴加适量地高辛标记的 EBER 探针,孵育 3 h 以上。滴加 HRP 标记抗地高辛抗体,孵育 30 min。缓冲液冲洗 2 min×4,DAB 显色。流水冲洗、苏木素复染、盐酸酒精分化、碳酸锂返蓝、流水冲洗、烤干、封片。用鼻咽癌组织作为阳性对照。探针购自北京中杉金桥生物技术有限公司。阳性结果判读:肿瘤细胞核阳性。

2 结果

2.1 临床资料 30 例单形性亲上皮性肠道 T 细胞淋巴瘤,患者年龄为 35~82 岁,平均年龄 52.2 岁。男性 23 例,女性 7 例,男女比约为 3:1。临床表现无特异性,多数表现为腹痛,其次为消化道出血、体重减轻、肠梗阻或肠穿孔等,个别病例伴腹泻。病变部位以小肠最多见占 24 例(其中有 3 例累及结肠,1 例同时累及胃和肺),其次是结肠占 6 例,肿物最大径为 3~11 cm。治疗方式以手术与化疗为主,个别病例辅以放射治疗,但治疗效果不佳,7 例有完整随访资料的患者总生存期 2.5~49 个月,平均生存期 25.6 个月,均因肿瘤导致死亡。

2.2 光镜下形态 肠壁黏膜层及肌层可见中等

大小淋巴样细胞弥漫浸润,瘤细胞形态较一致,细胞质淡染,细胞核圆形,染色质细腻,核仁不明显。肠绒毛结构破坏,表面可见溃疡形成,有时肿瘤细胞浸润至绒毛内使其增宽,并可见瘤细胞侵犯黏膜上皮形成“亲上皮现象”,但肿瘤性坏死罕见(图 1)。

2.3 免疫表型及原位杂交 所有病例肿瘤细胞均表达 CD3 与 TIA1、CD5 表达丢失,21 例同时表达 CD8 与 CD56,3 例只表达 CD8 不表达 CD56,6 例只表达 CD56 不表达 CD8,3 例部分肿瘤细胞异常表达 CD20,Ki67 增殖指数 40%~95%不等,所有病例原位杂交 EBER 均阴性(图 2)。

3 讨论

胃肠道是结外原发性淋巴瘤最常见的好发部位,其中又以胃部最多见,肠道次之。从病理类型来看,B 细胞淋巴瘤多见于 T 细胞淋巴瘤,但相比 B 细胞淋巴瘤而言,T 细胞淋巴瘤更具侵袭性、预后更差[4]。

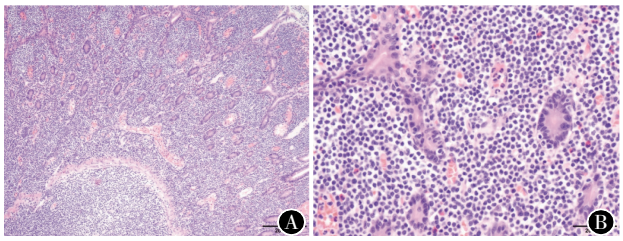

图 1 单形性亲上皮性肠道 T 细胞淋巴瘤镜下形态

注:淋巴样细胞弥漫浸润肠壁全层,细胞形态一致,中等大小,胞浆淡染,细胞核圆形,染色质细腻,核仁不明显,肠绒毛增宽,肿瘤细胞侵犯黏膜上皮(图 A HE×100,图 B HE×400)

2008 版造血及淋巴组织肿瘤 WHO 分类对肠病相关性 T 细胞淋巴瘤(EATL)的定义是一种来源于肠上皮内 T 淋巴细胞的肿瘤,可分为两型:经典型或Ⅰ型 EATL 占 80%~90%, 有肠病病史,肿瘤细胞形态多样,为中至大细胞,炎症背景明显,邻近肠黏膜常有肠病改变,包括绒毛萎缩、隐窝增生、固有层和上皮内淋巴细胞增多,免疫表型多数 CD8 阴性和 CD56 阴性; 单形性或Ⅱ型 EATL 占 10%~20%,无肠病病史,肿瘤细胞形态单一,中等大小,炎症背景缺乏,肠绒毛增宽、可见肿瘤细胞浸润上皮内形成“亲上皮现象”,免疫表型多数为 CD8 阳性和 CD56 阳性[1]。鉴于二者临床背景、组织形态及免疫表型均有差异, 2016 版造血及淋巴组织肿瘤 WHO 分类将Ⅱ型 EATL 正式更名为单形性亲上皮性肠道 T 细胞淋巴瘤。

本组 30 个病例均符合 2016 版 WHO 诊断标准,无肠病病史,发病平均年龄 52.2 岁,男性多于女性,男女比约为 3:1,与 Tan 等报道的一组病例大致相同[2]。发病部位仅小肠受累 20 例,仅结肠受累 6 例, 小肠与结肠共受累 3 例, 同时累及小肠、胃和肺 1 例,说明少数病例可累及肠道以外部位,甚至先以肠道外病变就诊,需详细检查方可避免漏诊。临床表现常为腹痛、消化道出血、体重减轻、肠梗阻、肠穿孔或腹泻等,无特殊性,极易与肠炎相混淆从而延误治疗。肿瘤最大径 3~11 cm,多数病例确诊时肿瘤最大径已超过 5 cm。治疗方法以手术加全身化疗为主, 个别病例辅以局部放射治疗,但总生存期仍只有 2.5~49 个月。而 Tse 等[5]

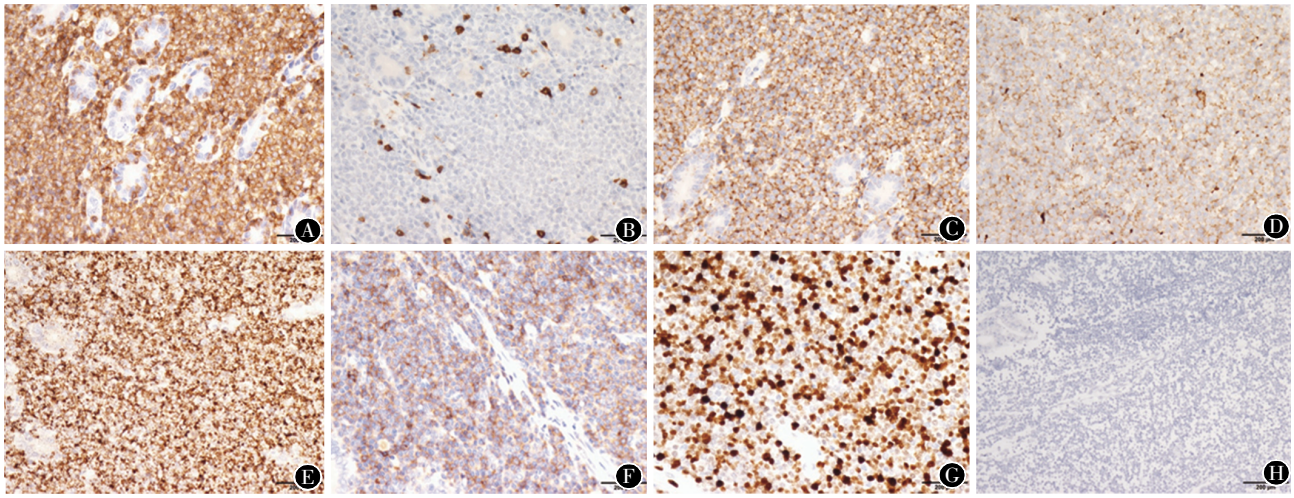

图 2 单形性亲上皮性肠道 T 细胞淋巴瘤免疫表型

注:$CD3^+$(A);$CD5^-$(B);$CD8^+$(C);$CD56^+$(D);$TIA1^+$(E);该病例部分肿瘤细胞异常表达 CD20(F);Ki67 增殖指数 40%~95%不等(G)。原位杂交 EBER 阴性(H)(A~G, EnVision×400; H, EnVision×200)

报道的一组病例中位总生存期为 7 个月 (0.5~108 个月),中位无进展生存期仅 1 个月(0~42 个月),说明该病治疗效果不佳、总体预后差。

镜下肿瘤细胞形态单一,中等大小,炎症背景缺乏, 邻近黏膜无肠病改变是与肠病相关性 T 细胞淋巴瘤的主要鉴别点。本组病例免疫组化显示 CD3 阳性表达率 100%(30/30),CD5 表达丢失率 100%(其中 4 例部分肿瘤细胞阳性,26 例完全阴性),CD4 阳性表达率 6.7%(2/30,2 例均为部分肿瘤细胞阳性),CD8 阳性表达率 80%(24/30),CD56 阳性表达率 90%(27/30),TIA1 阳性表达率 100%(30/30),granzyme B 阳性表达率 60%(9/15),perforin 阳性表达率 45.5%(5/11),CD20 异常表达率 10%(3/30);Ki67 增殖指数 40%~95%不等,但多数大于 50%;EBER 检出率为 0(0/30)。该结果表明肿瘤为 T 细胞来源,70%病例为 $CD8^+$和 $CD56^+$,30%病例为 $CD8^+$或 $CD56^+$, 具有毒性 T 细胞免疫表型特点。张文燕等[6]认为肠道 T 细胞淋巴瘤临床进程凶猛、预后差的特殊表现可能归因于其肿瘤细胞的细胞毒性细胞属性以及肿瘤发生发展过程中病毒病因学的影响。文献报道大多数病例表达 γδT 细胞受体,少数病例表达 αβT 细胞受体, 但 γδT 细胞受体在其他类型 T 细胞淋巴瘤中也可表达, 因此尚不能根据 T 细胞受体表达情况来区分肿瘤类型[2,7]。目前报道的病例中 EB病毒检测多为阴性, 仅有少数病例中检测到 EB 病毒,但 EB 病毒与肿瘤的关系尚不明确[8],本组所有病例均未检测出 EB 病毒。陈妹琼等[9]报道过 1 例 CD20 弥漫阳性单形性嗜上皮性肠道 T 细胞淋巴瘤,但其他 B 细胞标记与 IGH 和 IGK 基因重排均阴性, 患者术后行 CHOP 方案化疗,11 个月后死亡。本组病例中也有 3 例部分肿瘤细胞 CD20 阳性, 但都具有异质性、染色强度较弱的表达特点, 且 IGH、IGK、IGL 基因重排克隆性检测阴性,是否可用抗 CD20 的单克隆抗体治疗以及患者能否从中获益尚未可知。

其他主要鉴别诊断如下。①结外鼻型 NK/T 细胞淋巴瘤:亚洲地区发病率高,最常见的发生部位是鼻腔,肠道也可原发,瘤细胞形态多样,小、中、大,甚至间变型均可出现,凝固性坏死、血管中心浸润和血管破坏现象常见,免疫表型与单形性亲上皮性肠道 T 细胞淋巴瘤相似,但 EBER 阳性。②非特殊型外周 T 细胞淋巴瘤: 包括一组不能对应于任何一个现有特定类型的异质性成熟 T 细胞淋巴瘤,可发生于淋巴结或淋巴结外,一般只能根据病理形态、免疫表型等排除特定类型 T 细胞淋巴瘤之后才能归入非特殊型外周 T 细胞淋巴瘤。Sun 等[10]报道的一组肠道原发 T 细胞和 NK 细胞淋巴瘤中,NK 细胞淋巴瘤预后比 T 细胞淋巴瘤差,Ⅱ型肠病相关性 T 细胞淋巴瘤较非特殊型外周 T 细胞淋巴瘤预后差。③伯基特淋巴瘤:主要发生于儿童和青少年,可分为地方性、散发性和免疫缺陷相关性 3 种临床类型, 其中散发性伯基特淋巴瘤最常累及小肠,肿瘤细胞形态单一、中等大小,核分裂多见,巨噬细胞吞噬凋亡肿瘤细胞所致“星空”现象常见,免疫表型为 $CD20^+$、$CD10^+$、$Bcl6^+$、$Bcl2^-$,Ki67 几乎 100%细胞阳性, 部分病例 EBER 阳性。④套细胞淋巴瘤: 发生于肠道的套细胞淋巴瘤常为息肉状外观,显微镜下肿瘤细胞小至中等大,形态较一致,胞浆淡染,细胞核圆形,染色质细腻,核仁不明显,可呈弥漫性、结节性或套区生长方式,当肿瘤细胞弥漫分布时,HE 染色形态与单形性亲上皮性肠道 T 细胞淋巴瘤难以区分, 但免疫组化标记 $CD20^+$、cyclin $D1^+$可帮助确诊。⑤胃肠道惰性 T 细胞增殖性疾病: 可发生于胃肠道任何部位的黏膜, 但以小肠和结肠最常见, 肉眼观黏膜层增厚,表面充血糜烂,一些病例可呈息肉状外观,镜下固有层内见形态单一的密集小淋巴细胞浸润,但黏膜腺体基本保存不被破坏, 免疫表型为 $CD3^+$、$CD5^+$, 多数病例 $CD8^+$、$TIA1^+$、granzyme B^-,$CD56^-$、Ki67 增殖指数极低(<10%)可与单形性亲上皮性肠道 T 细胞淋巴瘤鉴别,二者预后与临床治疗均有显著差别。

总之, 单形性亲上皮性肠道 T 细胞淋巴瘤起病隐匿,无特异性临床表现,但疾病进展快,总体预后差,目前缺少有效治疗手段,确诊需靠病理活检, 因此, 临床及病理医生均需提高对本病的认识,以期早诊早治提高治愈率。

参考文献

[1] ISAACSON PG, CHOTT A, OTT G, et al. Enteropathy-associated T-cell lymphoma. In: Swerdlow SH, Campo E, Harris NL, et al, editors. WHO Classification of Tumours of Haematopoietic and Lymphoid Tissues [M]. 4th ed. Lyon: IARC; 2008: 289-291.

[2] TAN SY, CHUANG SS, TANG T, et al. Type II EATL (epitheliotropic intestinal T-cell lymphoma): a neoplasm of

intra-epithelial T-cells with predominant CD8αα phenotype [J]. Leukemia, 2013, 27(8): 1688-1696.

[3] CHAN JK, CHAN AC, CHEUK W, et al. Type II Enteropathy-Associated T-cell Lymphoma: A Distinct Aggressive Lymphoma with Frequent γδT-cell Receptor Expression [J]. Am J Surg Pathol, 2011, 36(10): 1557-1569.

[4] 罗华荣, 安晓静, 石群立, 等. 121 例肠道原发性淋巴瘤临床病理分析[J]. 实用肿瘤杂志, 2009, 24(4): 353-357.

[5] TSE E, GILL H, LOONG F, et al. Type II enteropathy-associated T-cell lymphoma: A multicenter analysis from the Asia Lymphoma Study Group[J]. Am J Hematol, 2012 Mar, 87: 663-668.

[6] 张文燕, 李甘地, 刘卫平, 等. 肠道 T 细胞淋巴瘤的预后分析[J]. 中华病理学杂志, 2002, 31(4): 295- 299.

[7] WILSON AL, SWERDLOW SH, PRZBYLSKI GK, et al. Intestinal γδ T-cell lymphomas are most frequently of type II enteropathy-associated T-cell type [J]. Hum Pathol, 2013, 44(6): 1131 - 1145.

[8] 杨玉琼, 王莉, 范磊, 等. 肠病相关 T 细胞淋巴瘤 7 例临床特征分析[J]. 中国实用内科杂志, 2015, 35(2): 155-158.

[9] 陈妹琼, 张鋆歆, 李淑英. CD20 阳性单形性嗜上皮性肠道 T 细胞淋巴瘤 1 例[J]. 诊断病理学杂志, 2017, 24(9): 719-720.

[10] SUN J, LU Z, YANG D, et al. Primary intestinal T-cell and NK-cell lymphomas: a clinicopathological and molecular study from China focused on type II enteropathy-associated T-cell lymphoma and primary intestinal NK-cell lymphoma [J]. Mod Pathol, 2011, 24: 983 - 992.

·读者·作者·编者·

本刊最新出版发行情况说明

《消化肿瘤杂志(电子版)》(国际标准连续出版物号 ISSN 1674-7402,国内统一连续出版物号 CN 11-9301/R)是国家卫生健康委员会主管、人民卫生出版社有限公司主办的消化肿瘤专业电子学术期刊。本刊目前为中国科技核心期刊被《中国科技论文统计源期刊》《中国核心期刊(遴选)数据库》《中国学术期刊网络出版总库》《中文科技期刊数据库》全文收录。本刊旨在为广大医务工作者提供了一个优秀的专业论文发表和交流平台。本刊每年主办或参与举办的全国性和区域性大型学术会议达 10 余次,大大促进了消化肿瘤学术领域的交流,同时出版发行量大、覆盖范围广,在国内具有一定的影响力。欢迎各位同仁向本刊投稿,同时欢迎订阅。