

# 早期胃癌微创治疗进展

蔡钦波<sup>1,2</sup>, 杨东杰<sup>2,3,4\*</sup>

1.中山大学附属第一医院 胃肠外科中心, 广东 广州 510080

2.中山大学 胃癌防治中心, 广东 广州 510080

3.中山大学附属第七医院 消化医学中心, 广东 深圳 518107

4.广东省消化肿瘤重点实验室, 广东 深圳 518107

**【摘要】** 近年来,随着我国癌症早筛政策的推广和人民健康体检意识的提高,早期胃癌的比例在不断提高,其微创化治疗方式也逐渐受到重视。早期胃癌的手术治疗先后经历了传统开腹手术、腹腔镜手术、内镜手术、双镜联合手术等发展阶段,正在朝着更加微创精准的治疗方向发展。目前,对于淋巴结转移风险较低的早期胃癌,推荐进行内镜下治疗,包括内镜下黏膜切除术和内镜下黏膜剥离术。而对于存在一定淋巴结转移风险的早期胃癌,目前指南推荐行腹腔镜 D1/D1+/D2 根治术。近年来,大量研究聚焦于探索进一步优化早期胃癌微创治疗的新术式,比如双镜联合精准确定原发灶范围并保留更多胃壁正常组织,从而避免消化道重建;前哨淋巴结示踪及活检技术减少淋巴结清扫范围等。在本文中,笔者通过查阅国内外相关指南及文献,并结合临床实践经验,对早期胃癌微创治疗的发展历程、现状及前景进行探讨。

**【关键词】** 早期胃癌; 微创术式; 内镜; 双镜联合

## Progress in minimally invasive treatment of early gastric cancer

Cai Qinbo<sup>1,2</sup>, Yang Dongjie<sup>2,3,4\*</sup>

1.Center for Gastrointestinal Surgery, the First Affiliated Hospital of Sun Yat-sen University, Guangzhou 510080, Guangdong, China

2.Research Center for Diagnosis and Treatment of Gastric Cancer, Sun Yat-sen University, Guangzhou 510080, Guangdong, China

3.Digestive Diseases Center, the Seventh Affiliated Hospital of Sun Yat-sen University, Shenzhen 518107, Guangdong, China

4.Guangdong Provincial Key Laboratory of Digestive Cancer Research, Shenzhen 518107, Guangdong, China

\*Corresponding author: Yang Dongjie, E-mail: ydongj@mail.sysu.edu.cn

**【Abstract】** In recent years, with the promotion of China's cancer early screening policy and the improvement of people's awareness of health examination, the proportion of early gastric cancer is increasing, and its minimally invasive treatment methods have gradually received attention. The surgical treatment of early gastric cancer has successively undergone the development stages of traditional laparotomy, laparoscopic surgery, endoscopic surgery, and double-mirror combined surgery, and is developing towards more minimally invasive and precise treatment. Currently, endoscopic treatment is recommended for early-stage gastric cancer with a low risk of lymph node metastasis, including endoscopic mucosal resection and endoscopic submucosal dissection. For early-stage gastric cancer with a certain risk of lymph node metastasis, the current guidelines recommend laparoscopic D1/D1+/D2 radical resection. In recent years, a large number of studies have focused on exploring new techniques to further improve the minimally invasive treatment of early gastric

基金项目:国家自然科学基金(82172637,82303240);广东省基础与应用基础青年基金(2021A1515110495);中国博士后科学基金(2022M713583,2022T150756);广东省消化肿瘤重点实验室基金(2021B1212040006)

\*通信作者:杨东杰,E-mail:ydongj@mail.sysu.edu.cn.

cancer, such as double mirroring to accurately determine the scope of the primary lesion and preserve more normal tissue of the stomach wall, so as to avoid digestive tract reconstruction. Sentinel lymph node tracing and biopsy techniques reduce the scope of lymph node dissection. In this paper, the author discusses the development, status quo and prospect of minimally invasive treatment of early gastric cancer by reviewing relevant guidelines and literature at home and abroad, and combining clinical practice experience.

**【Key words】** Early gastric cancer; Minimally invasive surgery; Endoscopy; Laparoscopic and endoscopic cooperative surgery

胃癌是世界上发病人数和死亡人数均排名前列的肿瘤。据国际癌症研究机构(International Agency for Research on Cancer, IARC)估计,2020年全球新发胃癌病例约108.9万例,由胃癌导致的死亡约76.9万例<sup>[1]</sup>;据国家癌症中心估计,我国2015年新发胃癌约67.9万例,因胃癌死亡约49.8万例<sup>[2]</sup>。在中国,胃癌患者以中晚期为主,占80%以上,可手术切除胃癌病例的5年生存率仅为46%<sup>[3]</sup>。而同时期韩国和日本的胃癌患者5年生存率分别为81%和71.1%<sup>[4-5]</sup>。中国的胃癌死亡率明显高于同为东亚地区的日本和韩国。造成这一现象的主要原因是中国的胃癌患者以中晚期胃癌患者为主,TNM分期I期患者仅占28%<sup>[3]</sup>,而日本和韩国的胃癌患者以早期患者为主,TNM分期I期患者分别占58.7%和62%<sup>[4-5]</sup>。早期胃癌是指仅局限于胃黏膜层或黏膜下层,而不论有无淋巴结转移的胃癌。根据第八版美国癌症联合委员会(American Joint Committee on Cancer, AJCC)肿瘤分期的数据,TNM分期I期(主要是早期胃癌患者)的5年生存率为90.2%,而TNM分期IIA、IIB、III、IV期(主要是中晚期胃癌患者)的5年生存率分别为75.2%、59.3%、43.4%和14.1%<sup>[6]</sup>。胃癌早期患者和中晚期患者之间5年生存率差异巨大。因此,早期发现早期治疗是提高我国胃癌患者生存率的重要策略。随着近年来胃癌筛查的普及和提高,早期胃癌逐渐增多。据不完全统计,笔者所在的中山大学附属第一医院胃肠外科近年来早期胃癌比例已高达20%,而10年前的比例大约在8%。这意味着在未来,早期胃癌的治疗是临床工作的重点。

## 1 早期胃癌手术治疗的发展历程

个体化的微创治疗是现代手术方式的一大进步。从早期以实现胃癌根治为目标的D4根治术,到JCOG9501提出标准化的D2根治术,再到后来以内镜黏膜下层剥离术(endoscopic submucosal

dissection, ESD)和内镜下全层切除术(endoscopic full-thickness resection, EFTR)为代表的早期胃癌微创治疗方式,胃癌的手术治疗同样经历了从扩大根治术到微创治疗的发展历程,正在朝着保功能手术的方向发展(图1)。根据中国临床肿瘤学会(Chinese Society of Clinical Oncology, CSCO)2022年中国胃癌诊断和治疗指南以及日本胃癌协会(Japanese Gastric Cancer Association, JGCA)治疗指南第6版,目前对于合并淋巴结转移的早期胃癌(metastatic early gastric cancer, mEGC),主流建议行标准胃切除+D2淋巴结清扫术<sup>[7-9]</sup>。标准胃切除需行胃大部分或全胃切除,术后需进行消化道重建。常见的重建方式是毕II式及Roux-Y吻合。而这两种重建方式破坏了上消化道原有结构和功能,带来许多术后并发症,显著降低了患者的生活质量。既往文献报道,胃癌根治术后并发症的发生率在12.8%~14%之间,常见的近期并发症包括吻合口瘘、感染和出血等,远期并发症包括肠梗阻、营养不良和腹泻等<sup>[10]</sup>。目前,早期胃癌的保功能术式主要包括保留幽门的远端胃大切、保留贲门的近端胃大切以及胃袖状切除等,然而,真正精准微创的胃壁切除应该是内镜下或内镜引导下的局部胃壁切除<sup>[11]</sup>。

## 2 早期胃癌内镜下治疗的相关现状

近年来,采用消化内镜治疗无淋巴结转移的早期胃癌逐渐得到认可<sup>[12-13]</sup>。内镜治疗早期胃癌无需进行消化道重建,并发症和后遗症明显少于外科手术,患者术后生存质量得到极大提高。内镜下切除术已成为无淋巴结转移风险的早期胃癌患者的首选治疗方式,主要包括内镜下黏膜切除术(endoscopic mucosal resection, EMR)与ESD两种方式。EMR与ESD的主要区别是黏膜的切除方式不同。EMR采用圈套器切除病变黏膜,而ESD采用电刀环周切开黏膜及黏膜下剥离的方法切除病变黏膜。EMR主要适用于无溃疡性改变,且拟切除

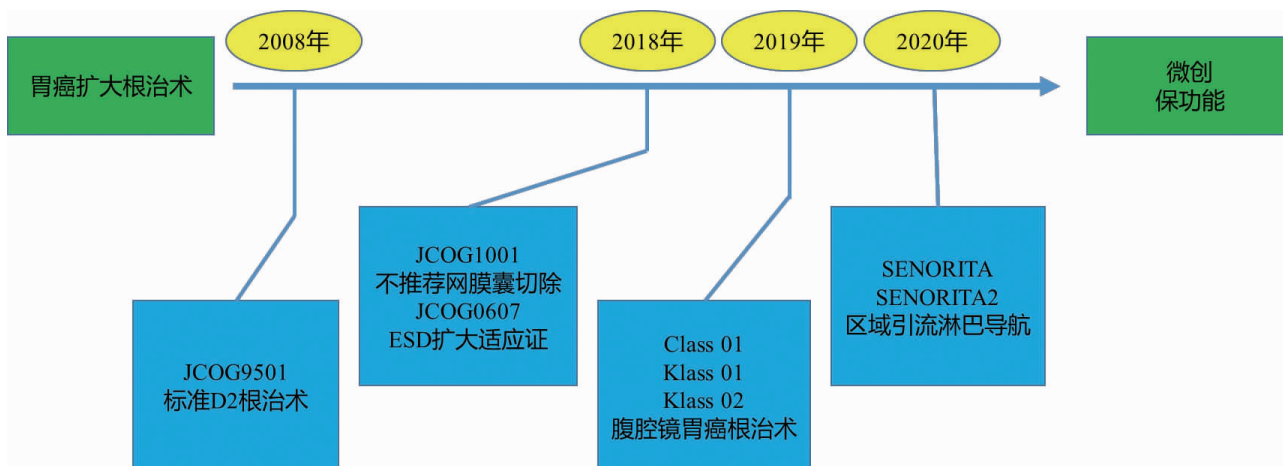


图1 胃癌的微创化治疗进程重要进展

注:CLASS,中国腹腔镜胃肠外科研究;KLASS,韩国腹腔镜胃肠外科研究。

黏膜直径 $\leq 2$  cm的病变。其治疗早期胃癌的整块切除率为42.1%~77.7%,完全切除率为41.0%~75.7%,效果均较差,近年来逐渐被ESD所取代。ESD是在EMR基础上发展起来的技术,已成为内镜下治疗早期胃癌的标准治疗方式。与EMR相比,ESD受病变大小和溃疡的影响较小,其整块切除率和完全切除率可分别达92.4%和82.1%。既往研究指出,ESD在术后5年生存率等远期疗效方面同外科手术相当,并且在术后住院时间、花费、远期并发症及生活质量方面明显优于外科手术<sup>[14-15]</sup>。EMR或ESD适用于治疗术前无淋巴结转移的早期胃癌,但是具有以下缺点:①适用范围窄。根据2018年制定的中国早期胃癌内镜下规范化切除的专家共识意见,其绝对适应证为:无合并溃疡的分化型黏膜内癌( $cT_{1a}$ ,肿瘤侵及黏膜固有层或黏膜肌层);病灶大小 $\leq 3$  cm、有溃疡的分化型黏膜内癌( $cT_{1a}$ );胃黏膜高级别上皮内瘤变。而JCOG0607提出其扩大适应证为病灶大小 $\leq 2$  cm、无溃疡的未分化型黏膜内癌( $cT_{1a}$ )。而属于 $cT_{1b}$ (肿瘤侵及黏膜下层)的早期胃癌都不在适用范围内。②治愈性切除率较低。既往研究表明,ESD的治愈性切除率在79.5%。非治愈性切除的一个重要原因是术前超声内镜无法准确定位肿瘤的T分期,术后病理发现肿瘤已经侵及黏膜下层( $pT_{1b}$ )<sup>[16]</sup>。

ESD术后会形成黏膜缺损,又称人工溃疡。人工溃疡自然愈合慢,给患者带来明显不适,且有延迟出血或穿孔的风险,而内镜下关闭黏膜缺损则可加速愈合过程,提高患者生活质量,并减少并发症。然而,目前大于2 cm的人工溃疡在关闭技术

上仍存在困难。常用的内镜下金属夹由于开口宽度的限制难以直接关闭大的黏膜缺损,常需牙线或endoloop的辅助<sup>[17]</sup>。对于 $T_{1b}$ 的早期胃癌也可以考虑行EFTR,从而保证黏膜下层切缘阴性。笔者团队开发了双臂钳辅助黏膜内翻关闭技术(twin-grasper assisted mucosal inverted closure, TAMIC)用于关闭胃壁局部全层切除后的大切口<sup>[18-19]</sup>。该技术在双臂钳辅助下,可用最常见的内镜金属夹关闭胃壁各个部位的大缺损,在一定程度上弥补了现有内镜关闭技术的不足。

### 3 双镜联合手术在早期胃癌微创治疗中的作用

传统的腹腔镜手术难以准确地确定切缘,从而可能过多切除胃壁组织导致胃变形或狭窄,或切除过少而导致切缘阳性<sup>[20]</sup>。双镜联合手术(laparoscopic and endoscopic cooperative surgery, LECS)有助于解决以上问题,它利用术中内镜下精准定位解决腹腔镜难以精准定位切缘的问题<sup>[21-22]</sup>。传统LECS的简要手术过程如下:①于内镜下环周标记肿瘤边界;②环周切开黏膜至黏膜下层;③在腹腔镜的直视下使用Dual刀切开浆肌层制造人工穿孔;④内镜与腹腔镜沿切线联合切开剩余浆肌层;⑤完整切除肿瘤后使用腹腔镜直线切割闭合器闭合切口<sup>[21]</sup>。该技术可以精准切除病变胃组织,从而更好地防止胃变形。然而,该手术过程中由于有人工穿孔形成,故可能导致胃内容物污染腹腔甚至肿瘤的腹腔播散<sup>[21]</sup>。而后,内翻LECS(inverted LECS)的出现一定程度上解决了这一问题<sup>[23]</sup>,该技术为防止肿瘤接触内脏组织和肿瘤细胞腹腔播散,在环周切

开大部分浆肌层后,利用缝线在已切除的标本边缘的牵引力将其向上提拉,使肿瘤内翻入胃腔内,再完成肿瘤的最后切除。

双镜联合非暴露手术(non-exposed endoscopic wall-inversion surgery, NEWS)有助于解决术中胃腔与腹腔相通的问题<sup>[24-25]</sup>。该手术在完成黏膜标记和黏膜下注射后,转而在内镜指示下行腹腔镜环周浆肌层标记及切开,并且线性缝合浆肌层使肿瘤内翻至胃腔,最后再于内镜下进行黏膜至黏膜下层的环周切除以完整切除病变。因此,NEWS先缝合后切除,既避免了胃内容物漏出腹腔及肿瘤腹腔播散的可能,又能在内镜直视下完成最后切除,降低了切缘阳性率。已有研究证明了该术式治疗胃黏膜下肿瘤的可行性及安全性,该研究中完整切除率为100%,严重不良事件发生率为0<sup>[24]</sup>。

双镜联合下局部胃壁切除+引流区域淋巴结清扫或D2淋巴结清扫,是目前最具前景的早期胃癌微创治疗方式。笔者团队近年来在双镜联合手术上已积累了一定经验,发现采用双镜联合手术处理5 cm以下的胃间质瘤,经口取出标本,可最大限度保留正常胃壁组织,避免消化道重建,并促进患者快速康复<sup>[26]</sup>。该手术方式的主要优势在于:①由于胃壁仅进行局部切除,故可直接行胃壁缺口缝合,无需行消化道重建,从而保护了胃肠道的正常解剖和功能;②由于不存在消化道吻合口,可有效避免众多术后的近期及远期并发症。

#### 4 淋巴结示踪及活检技术在早期胃癌微创治疗中的作用

早期胃癌是否合并淋巴结转移是决定其手术方式的一个关键因素。为了在术中确定早期胃癌的淋巴结转移情况,淋巴结示踪技术被广泛应用。目前常用的淋巴结示踪剂主要包括白光下可视的纳米碳类、荧光下可视的吲哚菁绿类及放射性显影的<sup>99m</sup>Tc标记的人血清白蛋白类。为了提高淋巴结示踪的阳性率,目前多采用同时注射两种不同原理示踪剂的方法。目前早期胃癌淋巴结示踪技术的常用名称为腹腔镜前哨淋巴结导航手术(laparoscopic sentinel node navigation surgery, LSNNS)。SENORITA随机对照研究表明,在早期胃癌中采用前哨淋巴结导航手术清扫阳性淋巴结2 cm以内的引流区域,患者的总体生存及无病生存时间均与标准胃癌根治术相当,但前者具有更好的胃功能及营养

状态<sup>[27]</sup>。该研究表明了LSNNS在早期胃癌的微创和保功能治疗上的优势,但不少学者担心该技术会增加淋巴结的漏检率,从而导致癌症复发风险增加。因此,该术式的临床价值仍需在更多医学中心进行验证。

#### 5 早期胃癌微创治疗的未来展望

在过去的十余年里,早期胃癌的微创治疗已经有了极大的提高,特别是内镜治疗技术的出现,使得早期胃癌的微创治疗有了一个质的飞跃。内镜手术不但提高了精准切除胃癌原发灶的成功率,而且避免了消化道重建,实现了保护胃肠道正常解剖功能的目的,极大提高了患者的生活质量。未来,早期胃癌的微创治疗将聚焦在三个方面:第一,通过大量高质量的基础和临床研究,进一步规范各种微创技术的适应证。比如在保证根治度的前提下扩大内镜治疗的适应证,制定双镜联合手术适应证等。第二,创造新的微创治疗手术方式,比如内镜机器人、内镜下胃壁缺损修复技术和神经保护术式等。第三,合并淋巴结转移的早期胃癌胃壁局部切除边界的确定,以便在双镜联合下实现早期胃癌原发灶的精准局部切除和淋巴结清扫,避免消化道重建。

#### 参考文献

- [1] SUNG H, FERLAY J, SIEGEL RL, et al. Global Cancer Statistics 2020: GLOBOCAN Estimates of Incidence and Mortality Worldwide for 36 Cancers in 185 Countries [J]. CA Cancer J Clin, 2021, 71(3): 209-249.
- [2] CHEN W, ZHENG R, BAADE PD, et al. Cancer statistics in China, 2015 [J]. CA Cancer J Clin, 2016, 66(2): 115-132.
- [3] STRONG VE, WU A, SELBY LV, et al. Differences in gastric cancer survival between the U.S. and China [J]. J Surg Oncol, 2015, 112(1): 31-37.
- [4] STRONG VE, SONG K, PARK C, et al. Comparison of gastric cancer survival following R0 resection in the United States and Korea using an internationally validated nomogram [J]. Ann Surg, 2010, 251(4): 640-646.
- [5] KATAI H, ISHIKAWA T, AKAZAWA K, et al. Five-year survival analysis of surgically resected gastric cancer cases in Japan: a retrospective analysis of more than 100,000 patients from the nationwide registry of the Japanese Gastric Cancer Association (2001-2007) [J]. Gastric Cancer, 2018, 21(1): 144-154.
- [6] AMERICAN JOINT COMMITTEE ON CANCER. AJCC cancer



- staging handbook[M]. 8th ed. New York: Springer Verlag, 2017.
- [7] WANG F, ZHANG X, LI Y, et al. The Chinese Society of Clinical Oncology (CSCO): Clinical guidelines for the diagnosis and treatment of gastric cancer, 2021 [J]. *Cancer Commun (Lond)*, 2021, 41(8): 747-795.
- [8] JAPANESE GASTRIC CANCER ASSOCIATION. Japanese Gastric Cancer Treatment Guidelines 2021 (6th edition)[J]. *Gastric Cancer*, 2023, 26(1): 1-25.
- [9] 曹晖, 赵恩昊. 早期胃癌的诊断和外科手术进展[J/CD]. *消化肿瘤杂志(电子版)*, 2010, 2(1): 14-16.
- [10] WANG S, XU L, WANG Q, et al. Postoperative complications and prognosis after radical gastrectomy for gastric cancer: a systematic review and meta-analysis of observational studies [J]. *World J Surg Oncol*, 2019, 17(1): 52.
- [11] HIRAMATSU Y, KIKUCHI H, TAKEUCHI H. Function - Preserving Gastrectomy for Early Gastric Cancer [J]. *Cancers (Basel)*, 2021, 13(24): 6223.
- [12] 吕国恩, 何东添, 邹文书, 等. 内镜下黏膜剥离术治疗早期胃癌的初期报告[J/CD]. *消化肿瘤杂志(电子版)*, 2014, 6(2): 73-77.
- [13] 宋新明, 李明哲. 早期胃癌的内镜治疗进展[J/CD]. *消化肿瘤杂志(电子版)*, 2012, 4(2): 74-76.
- [14] 国家消化系疾病临床医学研究中心(上海), 国家消化道早癌防治中心联盟, 中华医学会消化病学分会幽门螺杆菌学组, 等. 中国胃黏膜癌前状态和癌前病变的处理策略专家共识(2020年) [J]. *中华消化杂志*, 2020, 40(11): 731-741.
- [15] 北京市科委重大项目《早期胃癌治疗规范研究》专家组. 早期胃癌内镜下规范化切除的专家共识意见(2018,北京) [J]. *中华消化内镜杂志*, 2019, (06): 381-392.
- [16] 中国抗癌协会胃癌专业委员会. 胃癌诊治难点中国专家共识(2020版)[J]. *中国实用外科杂志*, 2020, 40(8): 869-904.
- [17] NOMURA T, SUGIMOTO S, TEMMA T, et al. Reopenable clip-over-the-line method for closing large mucosal defects following gastric endoscopic submucosal dissection: Prospective feasibility study[J]. *Dig Endosc*, 2023, 35(4): 505-511.
- [18] CAI Q, FU H, ZHANG L, et al. Twin-grasper assisted mucosal inverted closure achieves complete healing of large perforations after gastric endoscopic full-thickness resection [J]. *Dig Endosc*, 2023, 35(6): 736-744.
- [19] CAI Q, ZHANG L, LAN W, et al. Twin grasper-assisted endoscopic mucosa-inverting closure for large perforations after endoscopic full-thickness resection: a new endoscopic technique [J]. *Endoscopy*, 2022, 54(10): E576-577.
- [20] ABE N, TAKEUCHI H, OOKI A, et al. Recent developments in gastric endoscopic submucosal dissection: towards the era of endoscopic resection of layers deeper than the submucosa [J]. *Dig Endosc*, 2013, 25 Suppl 1: 64-70.
- [21] HIKI N, YAMAMOTO Y, FUKUNAGA T, et al. Laparoscopic and endoscopic cooperative surgery for gastrointestinal stromal tumor dissection[J]. *Surg Endosc*, 2008, 22(7): 1729-1735.
- [22] 邱盼盼. 消化内镜评估早期胃癌水平边界的应用[J/CD]. *消化肿瘤杂志(电子版)*, 2023, 15(1): 67-70,81.
- [23] NUNOBE S, HIKI N, GOTODA T, et al. Successful application of laparoscopic and endoscopic cooperative surgery (LECS) for a lateral-spreading mucosal gastric cancer [J]. *Gastric Cancer*, 2012, 15(3): 338-342.
- [24] GOTO O, TAKEUCHI H, SASAKI M, et al. Laparoscopy-assisted endoscopic full-thickness resection of gastric subepithelial tumors using a nonexposure technique [J]. *Endoscopy*, 2016, 48(11): 1010-1015.
- [25] MITSUI T, YAMASHITA H, AIKOU S, et al. Non-exposed endoscopic wall-inversion surgery for gastrointestinal stromal tumor[J]. *Transl Gastroenterol Hepatol*, 2018, 3: 17.
- [26] YANG D, HOU X, LAN W, et al. Laparoscopy-endoscopy Cooperative Surgery for the Treatment of Gastric Gastrointestinal Stromal Tumors[J]. *J Vis Exp*, 2022, 19(180).
- [27] KIM Y, MIN J, YOON H, et al. Laparoscopic Sentinel Node Navigation Surgery for Stomach Preservation in Patients With Early Gastric Cancer: A Randomized Clinical Trial [J]. *J Clin Oncol*, 2022, 40(21): 2342-2351.