

食管胃结合部腺癌外科治疗中国专家共识 (2024年版)

中国医师协会内镜医师分会腹腔镜外科专业组, 国际食管疾病学会中国分会, 中国食管胃结合部腺癌研究协作组, 中国抗癌协会胃癌专业委员会, 中华医学会肿瘤学分会胃肠肿瘤学组

【摘要】 《食管胃结合部腺癌外科治疗中国专家共识(2018版)》自颁布以来, 很大程度上促进了我国食管胃结合部腺癌(AEG)的规范化、同质化诊疗, 提升了我国AEG的外科治疗水平。经过5年的临床实践, 该共识普适性和可行性已得到广泛证实。鉴于AEG发病率持续上升的趋势及其解剖部位、临床病理特征和分子生物学特征的特殊性, AEG成为近5年来外科临床研究的热点之一, 并不断有新的临床研究证据发表。但是, 对于AEG的定义、分型、分期、手术路径、切除范围、淋巴结清扫规范和消化道重建等外科问题, 仍旧存在争议。鉴于此, 有必要对2018版的共识进行更新。《食管胃结合部腺癌外科治疗中国专家共识(2024版)》在前一版的基础上, 整合并分析5年来新的最佳临床证据, 参考最新国际指南与共识, 结合我国外科专家组意见, 针对AEG外科治疗关键环节, 包括AEG的定义和分型、手术径路、手术方式、淋巴结清扫范围、消化道重建方式及外科围手术期治疗等存在争议的问题, 提出相关推荐建议, 以期更好地规范AEG的外科治疗方式。在本共识中未解决的相关问题, 尚需积极开展高质量的临床研究, 以逐步探索和解决。

【关键词】 食管胃结合部腺癌; 食管肿瘤; 胃肿瘤; 外科; 专家共识

Chinese expert consensus on the surgical treatment for adenocarcinoma of esophagogastric junction (Edition 2024)

Laparoscopic Surgery Group of the Endoscopist Branch in the Chinese Medical Doctor Association (CMDA), Chinese Esophagogastric Adenocarcinoma Research Collaboration Group (CEARC), Chinese Society for Diseases of the Esophagus (CSDE), Chinese Gastric Cancer Association (CGCA), Gastrointestinal Oncology Group of the Oncology Branch in the Chinese Medical Association (CMA)

Corresponding authors: Hu Jiankun, E-mail: hujkwch@126.com; Chen Longqi, E-mail: drchenlg@163.com; Ji Jiafu, E-mail: jijiafu@hsc.pku.edu.cn; Li Yin, E-mail: liyin_thorax@aliyun.com

【Abstract】 The publication of Chinese expert consensus on the surgical treatment for adenocarcinoma of esophagogastric junction (2018 edition) has widely accelerated the standardization and homogenization on the surgical treatment of adenocarcinoma of esophagogastric junction (AEG). In China, the surgical outcomes of AEG, the universality and practicability of this consensus has also been affirmed after the clinical practice during the past 5 years. Due to the persistent increasing incidence of AEG, the specificity on anatomic site, clinicopathological characteristics, molecular biological characteristics, AEG had been always the hotspot of

利益申明: 本文首次发表在《中华胃肠外科杂志》2024年第27卷第2期, 第109-126页, DOI: 10.3760/cma.j.cn441530-20231212-00213。征得《中华胃肠外科杂志》同意后在本刊二次发表。

基金项目: 四川大学华西医院学科卓越发展1·3·5工程项目(ZYJC21006, 2018HXF020); 四川省科技厅区域创新合作项目(2021YFQ0026); 四川省科技厅重点研发项目(2022YFS0048)

通信作者: 胡建昆, E-mail: hujkwch@126.com; 陈龙奇, E-mail: drchenlq@163.com; 季加孚, E-mail: jijiafu@hsc.pku.edu.cn; 李印, E-mail: liyin_thorax@aliyun.com

many clinical trials and more clinical evidences had been published. However, its definition, classification, staging, surgical approach, resection pattern, extent of lymphadenectomy, and the digestive tract reconstruction etc. remain controversial. In light of the above, it is necessary to update the 2018 edition of consensus. The Chinese expert consensus on the surgical treatment for adenocarcinoma of esophagogastric junction (2024 edition) is generated based on the currently available and best clinical evidence, the latest global guidelines or consensuses, and the opinions from the Chinese expert panel. The present consensus focuses on the key points of surgical treatment and issues in dispute, and provides scientific recommendations. The goal of this expert consensus was to improve the homogeneity in understanding and practice between Chinese thoracic and gastrointestinal surgeons, and to further standardize surgical treatment of AEG. Those pending issues in this consensus need high-quality clinical research to further investigate.

【Key words】 Adenocarcinoma of esophagogastric junction; Esophageal neoplasms; Stomach neoplasms; Surgery; Consensus

尽管过去的40年间胃癌的发病率呈现出持续下降的趋势,但食管腺癌和食管胃结合部腺癌(adenocarcinoma of esophagogastric junction, AEG)的发病率和死亡率仍旧高居不下^[1-4]。2020年,全国癌症登记报道中胃癌新发病例和死亡病例数分别为47.9万人和37.4万人,食管癌新发病例和死亡病例数为32.4万人和30.1万人^[5]。2018年一项全球胃癌和食管癌登记数据的分析发现,东亚地区新发贲门癌在全球占比高达67.1%,相较2012年数据,呈现出显著增加的趋势^[3,6]。20年来,AEG的发病率在我国亦呈现升高趋势,这与西方变化趋势相似,其中早期构成比例始终<20%^[7-10]。因此,外科医生在AEG临床实践中一直在积极探索筛查、诊断、外科治疗和综合治疗领域更为优化的个体化精准诊疗策略。

在外科治疗方面,AEG的手术步骤主要包括原发肿瘤切除、淋巴结清扫、消化道重建及预期可根治切除时必要的联合脏器切除。由于AEG解剖部位的特殊性,在临床实践工作中,对于AEG患者外科治疗的关键环节存在较多争议,且其诊疗在胸外科和胃肠外科之间存在一定交叉重叠。为规范我国AEG的外科治疗,国际食管疾病学会中国分会(CSDE)食管胃结合部疾病跨界联盟、中国医师协会内镜医师分会腹腔镜外科专业委员会、中国医师协会外科医师分会消化外科医师专业委员会和中华医学会肿瘤学分会胃肠肿瘤学组牵头,于2018年联合颁布了《食管胃结合部腺癌外科治疗中国专家共识(2018版)》,该共识基于高级别临床证据在国内首次对AEG的定义、分期、手术径路、切除方式、淋巴结清扫和围手术期治疗等多个关键点给出相关建议和推荐意见;同

时针对手术切缘距离、淋巴结清扫范围、术中冰冻活检和AEG手术切除方式进行了较为明确的推荐和规定^[11]。共识在AEG外科治疗领域引起较大反响,进一步规范了我国AEG的外科治疗,成为国内同行规范化开展AEG外科治疗的指导性准则。近5年来,随着AEG相关临床研究的进一步开展,针对AEG下纵隔淋巴结清扫、腹腔镜、胸腔镜在AEG外科治疗中应用、AEG淋巴结转移规律及手术切除消化道重建方式等关键环节,不断有新的临床证据产生。《日本胃癌治疗指南》和《美国NCCN食管癌和食管胃结合部癌临床决策指南》就AEG外科治疗的规定均有一定程度的修正。因此,有必要对《食管胃结合部腺癌外科治疗中国专家共识(2018版)》进行更新。

《食管胃结合部腺癌外科治疗中国专家共识(2024版)》(以下简称《2024版共识》)在中国医师协会内镜医师分会腹腔镜外科专业组、国际食管疾病学会中国分会(CSDE)、中国食管胃结合部腺癌研究协作组、中国抗癌协会胃癌专业委员会和中华医学会肿瘤学分会胃肠肿瘤学组的共同牵头和组织下,由24名胸外科和25名胃肠外科专家组成《2024版共识》专家组,严格按照中国指南和共识的科学性(Scientificity)、透明性(Transparency)和适用性(Applicability)的评级(Rankings)要求(缩写为STAR原则)进行编撰^[12];对于共识中每项陈述和推荐意见均至少有3位相关领域的专家总结,并将其结论提供给专家组。经过反复讨论形成初稿。并于2023年11月26日,针对初稿专门召开线上《2024版共识》专家讨论会,对部分内容提出修订意见;按照Delphi方法^[13]进行两轮匿名投票后,产生各条目的推荐意见,并后附专家组赞同

率以及相应评述,提供理由和证据水平。投票表决分为6级:完全同意(100%)、基本同意(80%)、部分同意(60%)、部分反对(40%)、较多反对(20%)和完全反对(0)。在第一轮投票后进行专家组全体成员讨论,对《2024版共识》内容中存在分歧和争议的部分提出修订,再进行第2轮投票,得出最终专家组赞同率。2023年12月3日,完成专家组线上全员通讯评审之后,形成《2024版共识》终稿,并在得到专家组全体成员的认可后予以发布。

《2024版共识》参考文献中,回顾性临床研究、前瞻性临床研究、Meta分析和随机对照试验均通过检索PubMed数据库获得。文献检索时间为2018年7月至2023年11月1日。另外,UICC/AJCC癌症分期系统第8版^[14]、食管癌及食管胃结合部癌NCCN指南(2023版.V2)^[15]、胃癌NCCN指南(2022版.V2)^[16]、日本胃癌治疗指南(第5版、第6版)^[17-18]、食管癌规范化诊疗指南^[19]、中国腹腔镜胃癌根治手术质量控制专家共识(2022版)^[20]和Siewert II型食管胃结合部腺癌腔镜手术治疗中国专家共识(2023版)^[21]亦纳入作为共识参考依据。证据级别和推荐强度分级采用GRADE(grading of recommendations assessment, development and evaluation)系统^[22-23]。见表1。需特别说明的是,其中已有相关指南推荐的陈述、但尚无相关高质量临床研究支撑的,本共识中则亦作为高质量证据推荐。NCCN的食管癌和食管胃结合部癌临床指南中推荐AEG宜以多学科协作诊疗模式为基础进行综合治疗^[15]。《2024版共识》也将进一步增强胸外科和胃肠外科医生对AEG这一类型肿瘤认识和诊疗的同质性,特别是AEG手术质量控制,使我国AEG外科治疗更加规范化和同质化,不断提升治疗效果,切实改善患者预后。

一、食管胃结合部腺癌的定义、分期与分型

推荐意见 1.食管胃结合部腺癌(AEG)定义: 不论肿瘤中心(或主体)处于何种解剖位置,食管-胃解剖交界上下各5 cm区间以内的腺癌,并跨越食管胃结合部(esophagogastric junction,EGJ),即为AEG(证据级别:高,推荐强度:强推荐,专家组赞同率:100%)。

推荐意见 2.AEG分期: 建议Siewert I型AEG,按食管癌进行分期;Siewert II型和III型AEG,参照胃癌进行分期(证据级别:高,推荐强

度:弱推荐,专家组赞同率:97.87%)。

推荐意见 3.AEG分型: Siewert分型仍是目前较为普遍实用的分型方式,对手术径路的设计有较好的指导价值(证据级别:高,推荐强度:强推荐,专家组赞同率:100%)。

表1 美国预防医学工作组的证据级别和推荐强度^[22-23]

项目	定义
证据级别	
高质量证据	进一步研究也不可能改变该疗效评估结果的可信度
中质量证据	进一步研究很可能影响该疗效评估结果的可信度,且可能改变该评估结果
低质量证据	进一步研究极有可能影响该疗效评估结果的可信度,且该评估结果很可能改变
极低质量证据	任何疗效评估结果都很不确定
推荐强度	
强推荐	明确显示干预措施利大于弊或弊大于利
弱推荐	利弊不确定或无论质量高低的证据均显示利弊相当

循证医学证据: EGJ是指管状食管与囊状胃之间结合的虚拟解剖交界线,其定义涵盖内镜、上消化道造影和病理学三方面。2022年,食管胃结合部解剖、病理生理及临床意义京都国际共识^[24]认为,EGJ内镜下表现为食管下端纵行栅栏状血管末梢或胃黏膜皱襞的近侧缘;上消化道钡餐造影中EGJ定义为食管下段最为狭窄(过His角顶点,且垂直于腹段食管纵向切线)的区域;组织学上的鳞柱状上皮交界处(squamocolumnar junction,SCJ)与EGJ可以不相重合^[25-26]。《2024版共识》认为,临床实践中参考食管-胃解剖交界线更为合理。因此,后文中所提EGJ均指解剖交界线。参考WHO关于消化系统肿瘤分类定义,不论肿瘤中心(或主体)处于何种解剖位置,位于EGJ上下各5 cm范围以内的腺癌,并跨越EGJ,即定义为AEG^[27]。有关AEG的中文术语,《2024版共识》继续使用“食管”而非“食道”^[19]、“结合部”而非“交界部”、“接合处”或“连接处”等。Siewert分型:I型,EGJ以上1~5 cm;II型,食管-胃解剖交界以上1 cm至食管-胃解剖交界以下2 cm;III型,食管-胃解剖交界以下2~5 cm^[28-29]。

AEG治疗决策已形成基于精准临床分期的个体化诊断-治疗模式^[30-34]。AJCC/UICC第8版分期系统对AEG的分期系统进行了较大的修订,规定

Siewert I型应按照食管癌分期系统进行, Siewert III型 AEG 应按照胃癌分期系统进行^[35-36]。Siewert II型 AEG 的分期尚存争议, 我国一项多中心回顾性临床研究纳入 1410 例病例的研究结果显示, AJCC/UICC 第 8 版胃癌分期系统相较于食管癌分期系统, 能更加准确地描述 Siewert II、III 型 AEG 的预后, 胃癌分期系统模型的 C-index 较食管癌分期系统较高(0.724 比 0.694, $P=0.005$)^[37]。2022 年, 日本食管学会发布的第 12 版日本《食管癌处理规约》指出, 食管胃结合部癌的分期应根据肿瘤组织类型选择, 腺癌参考胃癌分期系统, 而鳞癌参考食管癌分期系统^[38]。我国《Siewert II 型食管胃结合部腺癌腔镜手术治疗中国专家共识(2023 版)》^[21]亦推荐, Siewert II 型 AEG 按照第 8 版胃癌分期系统进行分期。为了便于不同单位、不同专业(胸外科、普通科和肿瘤科)间相互交流, 本共识建议: AEG 的分期标准统一按照 Siewert 分型进行选择, Siewert I 型按照食管癌进行分期; Siewert II 型和 III 型则参照胃癌分期系统。见图 1。

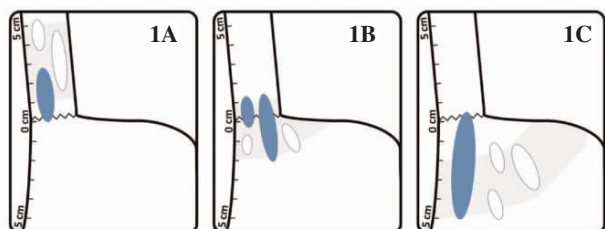


图 1 食管胃结合部腺癌(AEG)的 Siewert 分型模式图^[11]

1A. Siewert I 型; 1B. Siewert II 型; 1C. Siewert III 型

注: 蓝色为 AEG; 白色为非 AEG。

二、AEG 的手术路径

AEG 的解剖位置特殊, 手术涉及胸腔和腹腔两个区域, 合理的手术路径应兼顾肿瘤切除、淋巴结清扫、手术切缘及安全性。常见 AEG 的手术路径包括: 经左胸腹联合切口(left thoracoabdominal, LTA); 上腹右胸两切口(Ivor-Lewis); 上腹、左胸两切口; 颈、右胸、上腹三切口(McKeown); 左胸腹联合切口; 经腹膈肌食管裂孔(transhiatal approach, TH) 径路。

推荐意见 4. 术前准确 Siewert 分型和食管受累长度对 AEG 手术入路有重要影响。建议常规行上消化道造影检查, 并结合胃镜, 综合评估 AEG 的分型和食管受累长度(证据级别: 中, 推荐强度: 强推荐, 专家组赞同率: 95.74%)。

循证医学证据: NCCN 指南制定的临床诊疗

流程中, 要求常规进行术前 Siewert 分型^[15-16]。这对手术方式的选择有明显影响。在西方和日本, 无论综合治疗和外科治疗, 其方案的设计均主要基于 AEG 的 Siewert 分型^[31,39]。上消化道造影可以测量食管受累长度, 并评估肿瘤的中心位置。因此, 临床上建议结合上消化道造影检查, 在制定治疗方案前作出 Siewert 分型和食管受累大致高度的判断。另外, 常规检查应包括上消化道内镜以及全腹部增强 CT 或 MRI^[11, 16-18]。

推荐意见 5. 经胸径路适用于 Siewert I 型 AEG (证据级别: 高, 推荐强度: 强推荐, 专家组赞同率: 100%)。

推荐意见 6. 经腹或经腹食管膈肌裂孔径路适用于 Siewert III 型 AEG (证据级别: 高, 推荐强度: 强推荐, 专家组赞同率: 100%)。

推荐意见 7. Siewert II 型 AEG 的手术径路目前尚有争议, 建议食管受累距离 ≤ 2 cm 者考虑经腹食管膈肌裂孔径路; > 2 cm 者可考虑经胸径路(证据级别: 中, 推荐级别: 弱推荐, 专家组赞同率: 93.62%)。

循证医学证据: 随着腹腔镜微创技术的快速发展和应用普及, 经腹入路对 AEG 的根治性切除在技术层面取得了显著进步, 特别是在术后并发症控制和整体生活质量提升方面, 均优于经胸或胸腹联合入路^[39-40]。然而, 对于纵隔淋巴结高转移风险的患者, 经腹入路方法对纵隔淋巴结切除的可及性仍有不足, 导致其根治性效果不佳。当前研究显示, 在 Siewert 分类 I、II、III 型 AEG 中, 纵隔淋巴结转移率分别可高达 65%、29.5% 和 9.3%^[41-42]。荷兰一项随机对照研究中纳入 220 例 Siewert I、II 型 AEG 患者, 分为非经胸与经胸入路手术组。结果显示, 两组患者 5 年总体生存率(overall survival, OS) 差异无统计学意义(34% 比 36%, $P=0.71$)。然而, 在 pN₊ 期患者中, 经胸入路组的 5 年无病生存率(disease-free survival, DFS) 显著高于非经胸组(64% 比 23%, $P=0.02$), 凸显经胸径路在淋巴结清扫中的潜在优势^[43]。在纵隔淋巴结清扫的手术路径选择上, 既可以通过左胸入路, 也可以选择右胸入路。相较之下, 右胸入路由于无主动脉弓遮挡, 能够实现更为彻底的纵隔淋巴结清扫。近期一项多中心、前瞻性、随机对照研究(NST1501)发现, 经右胸入路相较于经左胸入路手术可清扫更多的淋巴结(23.61 枚比 21.92 枚, $P=0.015$), 并显著提高

食管癌患者术后 OS (67.8%比 51.8%, $P=0.022$)^[44]。因此,当前的食管癌指南对胸段食管癌手术,推荐经右胸入路^[45]。对于 Siewert I 型 AEG 患者,推荐右胸径路,包括上腹右胸两切口(Ivor-leiws)或颈、右胸、上腹三切口(McKeown)术式。

一项纳入 12 项研究共计 1105 例患者的 Meta 分析发现,AEG 经胸切除组与经腹切除组在术后生存率、术后发病率及病死率方面差异无统计学意义,两种手术方式都可接受;但纳入研究的质量不佳,因此对结果的解释应谨慎^[46]。此外,还有一项纳入 8 项研究共计 1155 例 AEG 患者的 Meta 分析建议,对 Siewert III 型 AEG 宜行经膈肌食管裂孔径路切除,但长期疗效尚需进一步评估^[47]。经胸腹联合路径为扩大手术,应在预期可根治性切除的 AEG 病例中审慎地选择性实施。JCOG-9502 随机对照试验的 10 年随访结果发现,食管受累长度 ≤ 3 cm 的 Siewert II、III 型 AEG 病例,经左胸腹联合切口径路行全胃 D2 切除联合脾切除与经腹膈肌食管裂孔径路相同术式比较,按 Siewert 分型分层分析结果显示,长期生存结局差异并无统计学意义,但术后并发症风险前者较经腹膈肌裂孔径路增高;故推荐,食管受累 < 3 cm 的 Siewert II、III 型 AEG 病例应选择经腹食管膈肌裂孔径路^[48-49]。

另有两项回顾性研究发现,上腹右胸径路手术患者的远期生存不劣于经腹裂孔径路,而且术后并发症的发生率差异无统计学意义;但在上纵隔淋巴结清扫及食管切缘方面,上腹右胸径路也比经食管膈肌裂孔径路具有优势^[50-51]。越来越多的研究认为,经胸或经腹径路手术均可在 Siewert II 型 AEG 病例应用,而且技术上,经膈肌裂孔径路可达到 Siewert II 型充分的食管切除距离^[52]。但有一项对照研究却报道,经膈肌食管裂孔手术径路在患者术后远期生存、R0 切除率、淋巴结清扫个数和术后并发症方面较上腹右胸径路均有明显优势^[53]。一项纳入 2331 病例的 Meta 分析结果提示,经膈肌食管裂孔路径手术患者在术后 3 年和 5 年 OS、降低术后肺部并发症发生率和减少术中出血量等方面均具显著优势^[54]。

Siewert II 的手术径路应综合考虑患者的全身一般状况、原发肿瘤直径、食管受累长度、手术切缘安全距离及合理的淋巴结清扫范围等因素进行个体化选择。当前最佳临床研究证据 JCOG-9502 试验的亚组分析结果,支持 Siewert II 型、食管受

累 < 3 cm 的 AEG 病例首选经腹膈肌裂孔径路手术,并证实了该路径手术的安全性和远期预后。来自德国的 CARDIA 研究(注册号:DRKS00016923)是单独针对 Siewert II 型 AEG 手术径路(经膈肌食管裂孔或经胸)问题的多中心前瞻性随机对照试验,该研究尚在入组中,其结果令人期待^[55]。

三、AEG 的微创外科手术

推荐意见 8. 推荐胸腹腔镜联合在 Siewert I 型和部分 Siewert II 型 AEG 中开展(证据级别:高,推荐强度:强推荐,专家组赞同率:100%)。

循证医学证据: 胸腹腔镜联合手术在胸段食管癌治疗中的应用优势已达成广泛共识,特别是在降低术后肺部并发症风险及改善患者术后短期生活质量方面。一项综合 21 项研究、涉及 9355 例患者的荟萃分析显示,该手术方式在术中失血量、术后肺部并发症及总体并发症方面均显著优于开放式手术^[56]。另一项汇总了 6 项前瞻性随机对照研究、共计 822 例患者个体数据的分析结果揭示,微创外科组与开放式外科组在术后 3 年 OS(56%比 52%, $P=0.54$)及 DFS(54%比 50%, $P=0.38$)方面相当,虽然两者在数据统计上呈现等效性,但随着近年来微创技术的日臻成熟与规范,微创组的潜在生存获益可能进一步扩大^[57]。对于下段食管癌,一项大型多中心随机对照研究已经证实,胸腹腔镜联合技术相比传统开放手术具有更好的短期效果^[58]。另一项前瞻性随机对照研究的 3 年随访结果显示,微创手术与开放手术的远期生存结果差异无统计学意义,综合短期效果更加推荐食管癌微创手术^[59]。此外,一项包含 1036 例患者的全国多中心回顾性非随机对照研究结果也显示,微创技术的远期疗效与开放食管切除远期生存结果差异无统计学意义^[60]。亦有一些对照研究结果显示,胸腹腔镜微创手术可减少 AEG 术后并发症,且其远期疗效不劣于、甚至可能优于开放手术^[61-63]。因此,建议胸腹腔镜联合手术可在 Siewert I 型和部分 Siewert II 型 AEG 患者中开展。

推荐意见 9. Siewert II 和 III 型 AEG 腹腔镜手术指征:术前分期为 I 期($cT_{1-2}N_0M_0$)者可考虑行腹腔镜手术(证据级别:高,推荐强度:强推荐);术前分期为 II~III 期者,腹腔镜手术可考虑在有丰富腹腔镜手术经验的医学中心探索性地开展(证据级别:中,推荐强度:强推荐,专家组赞同率:

95.74%)。

循证医学证据：腹腔镜全胃切除是进展期 Siewert II、III型 AEG 的标准手术，基于 JCOG1401 的研究结果，日本胃癌治疗指南第 6 版已经将腹腔镜全胃切除在 I 期胃癌患者中作为弱推荐^[18,64]。中国 CLASS-02 研究亦证实了腹腔镜全胃切除手术的可行性和安全性^[65]。CLASS-04 多中心试验的短期和 3 年期随访结果揭示，腹腔镜全胃切除在局部进展期胃上部癌是安全和有效的，进一步扩展了腹腔镜全胃切除的适应证^[66-67]。日本一项基于全国数据的回顾性研究，对比和分析了腹腔镜辅助全胃切除和开腹全胃切除的安全性，结果显示，腹腔镜全胃切除是安全可行的^[68]。来自国内的 4 项回顾性队列研究也肯定了腹腔镜全胃切除的安全性和可行性^[69-72]。《中国腹腔镜胃癌手术操作指南(2023 版)》^[73]和《Siewert II 型食管胃结合部腺癌腹腔镜手术治疗中国专家共识(2023 版)》^[21]分别对进展期中上部胃癌和 Siewert II 型 AEG 的腹腔镜手术适应证进行了明确推荐。但是对于进展期 AEG 行腹腔镜手术尚缺少高级别临床证据和远期随访结果的支持，因此，本共识建议，对于 I 期 AEG，可行腹腔镜手术；II、III 期 AEG，腹腔镜手术可探索性地开展。

推荐意见 10. 腹腔镜探查在 Siewert II、III 型 AEG、分期为 cT₃₋₄ 期的病例中应用，可评估有无腹膜种植(peritoneal implants, PI)，以进一步准确分期、制定合理治疗策略(证据级别：中，推荐强度：强推荐，专家组赞同率：100%)。

循证医学证据：腹腔镜探查又称诊断性腹腔镜，此技术在消化系统恶性肿瘤中已有较广泛的使用。但目前国内不同地区、不同级别的医疗中心对于消化系统恶性肿瘤腹腔镜探查的接受程度各有不一。全面地进行腹腔镜探查可以准确评估腹膜转移和腹水脱落细胞情况，是获得准确胃癌临床分期的必要手段之一，对于 P1 和/或 CY1 的 IV 期病例，其相关治疗的性质均为姑息性的，手术治疗应是在转化治疗有效的基础上考虑，或者因并发症而行姑息性切除^[74]。腹膜种植转移是 Siewert II、III 型 AEG 的常见远处转移方式之一，笔者单位的一项回顾性研究显示，对于术前分期为 cT₄ 的胃癌患者，其合并腹膜转移和/或腹水脱落细胞学阳性的比例高达 27.4%，故提出胃癌腹腔镜探查四步法以规范腹腔镜探查操作流程，进一步推广

腹腔镜探查在胃癌外科诊疗中的应用^[75-76]。一项纳入 5 项回顾性研究共计 292 例影像学评估为预期可切除 AEG 病例的系统评价，认为腹腔镜探查有助于诊断隐匿性腹膜种植转移，并使超过 10% 的 AEG 病例改变了治疗方案^[77]。

四、AEG 的切除范围

推荐意见 11. 全胃切除适用于进展期 Siewert II 型(食管受累长度 ≤ 2 cm) AEG 和 Siewert III 型 AEG(证据级别：中，推荐强度：强推荐，专家组赞同率：87.23%)。

推荐意见 12. 近端胃切除适用于食管受累长度 ≤ 2 cm、远切缘满足安全距离、预计残胃大小 ≥ 1/2 的 Siewert II 型 AEG 和分期为 cT₁N₀、组织分化程度高、且直径 ≤ 4 cm 的 Siewert III 型 AEG(证据级别：高，推荐强度：强推荐，专家组赞同率：91.49%)。

推荐意见 13. 食管切除+近端胃切除是 Siewert I 型 AEG 患者的首选外科治疗方式，也适用于部分 Siewert II 型 AEG(证据级别：高，推荐强度：强推荐，专家组赞同率：98.87%)。

循证医学证据：Siewert III 型 AEG 采用经腹(经腹膈肌食管裂孔)径路，且其淋巴结转移模式与胃癌相似，手术切除范围应参照胃癌的切除原则；进展期 Siewert III 型 AEG 推荐行全胃切除以更彻底地进行淋巴结清扫^[78]。即使日本胃癌治疗指南中关于 AEG 的定义在概念上未覆盖 Siewert III 型，但是考虑到 Siewert III 型的手术径路和淋巴结转移模式，全胃切除应是其标准切除术式。一项回顾性研究认为，肿瘤直径 > 4 cm 的 Siewert II、III 型 AEG 应该推荐行全胃切除^[79]。

单纯经腹近端胃切除在日本胃癌指南中，仅可在胃上部癌预期可留存至少 50% 胃的 cT₁N₀ 病例中选择性应用^[17-18]。若肿瘤上缘跨越 EGJ，符合日本胃癌治疗指南 AEG 定义的病例，则可参照日本胃癌治疗指南的建议实施。日本胃癌协会根据国内大综回顾性研究，将经腹近端胃切除列为“≤ 4 cm 的 AEG”推荐治疗，而未考虑 T 分期^[17-18]。根据第 6 版日本胃癌治疗规范近端胃切除的定义，要求须保留残胃 ≥ 1/2^[18]；结合《Siewert II 型食管胃结合部腺癌腹腔镜手术治疗中国专家共识(2023 版)》^[21]的推荐，建议同时满足远切缘阴性、食管受累 ≤ 2 cm 和残胃 ≥ 1/2 的 Siewert II 型 AEG 推荐经

腹近端胃切除。Siewert III型 AEG 的切除范围可参考胃癌的处理原则,按照日本和我国胃癌治疗指南,对于 cT_1N_0 的中上部癌可考虑经腹行近端胃切除^[17-18,20]。一项 Meta 分析比较了 Siewert II、III型行 AEG 全胃切除或近端胃切除,纳入 12 项研究共 1734 例病例,结果发现,两组术后 OS 差异无统计学意义,但近端胃切除在改善远期营养状态方面具有优势^[80]。另一项国际多中心回顾性研究证实,近端胃切除术后患者体质量下降、腹泻和倾倒综合征等发生率显著低于全胃切除^[81]。

在评估 AEG 外科治疗策略的研究中,一项通过对 10 项 3217 例患者队列研究的系统评价分析发现,经胸食管切除+近端胃切除与全胃切除术两组患者的 R0 切除率、并发症发生率、术后 30 d 病死率及 5 年 OS 相似,但全胃切除术组患者术后 6 个月的生活质量更佳^[82]。另一项基于 9594 例 Siewert II 型 AEG 的临床研究,对两种手术的远期预后进行了比较。通过倾向评分匹配调整患者特征后,发现经胸食管切除+近端胃切除的患者在总生存期和 5 年 OS 方面,优于接受全胃切除术的患者(中位生存期分别为 68 个月比 51 个月,5 年 OS 分别为 53%比 47%),且两种手术在淋巴结清扫数量、住院时长和 90 d 病死率方面相似^[83]。但近期一项纳入了 11 项研究(18 585 例患者)的系统评价发现,食管切除和全胃切除术的两种手术在术后吻合口瘘和 R0 切除率上差异无统计学意义,但全胃切除术在术后 30 d 病死率和 5 年 OS 方面表现更优^[40]。以上结果提示,经胸食管切除+近端胃切除在 Siewert II 型上的应用尚存争议,但是本共识建议,经胸食管切除+近端胃切除是 Siewert I 型 AEG 的首选治疗方式,而部分肿瘤直径较大、且食管受累长度高的 Siewert II 型 AEG 也可以选择性地开展。日本一项研究纳入 7 个中心共 288 例 R0 切除的 Siewert II 型 AEG 患者发现,当肿瘤远端距 EGJ ≤ 3 cm 时,胃大弯及幽门区域淋巴结转移率 $< 2.2\%$;当肿瘤远端距 EGJ > 5 cm 时,该区域淋巴结转移率达 20%^[84]。因此,建议选择全胃切除或近端胃切除时应考虑肿瘤远端距 EGJ 的距离。

五、食管切缘与 AEG 肿瘤上缘的距离

推荐意见 14.对于分期为 cT_1 的 Siewert II、III 型 AEG,在体食管切缘距离建议 ≥ 1.5 cm(肿瘤直径 ≥ 4 cm 者,食管切缘距离建议 ≥ 2 cm)(证据级

别:高,推荐强度:强推荐,专家组赞同率:82.98%)。

推荐意见 15.分期 cT_2 及以上的 Siewert II、III 型 AEG,在体食管切缘距离推荐 ≥ 3 cm,并建议术中快速冰冻切片检查(证据级别:高,推荐强度:强推荐,专家组赞同率:91.49%)。

推荐意见 16:术中冰冻病理检查对保证食管切缘和胃切缘的肿瘤学安全性有重要价值,局部病期偏晚、或经腹切除的 AEG,建议术中上进行上切缘的术中冰冻病理检查(证据级别:中,推荐强度:强推荐,专家组赞同率:93.62%)。

循证医学证据:AEG 近端切缘阳性依然是当前外科治疗中无法回避的一个重要问题。食管切缘阳性较切缘阴性将明显降低远期生存率,中位生存时间也明显缩短(11.1 个月比 36.3 个月)^[85]。近年来的研究表明,切缘距离应根据肿瘤分期、食管受累长度和肿瘤大小共同决定。一项意大利多中心研究显示,切缘距离 ≤ 2 cm 是 cT_1 期 AEG 切缘阳性的独立危险因素;切缘距离 ≤ 3 cm 是 cT_{2-4} 期 AEG 切缘阳性的独立危险因素^[86]。日本的一项研究显示,对于 cT_1 期或肿瘤直径 ≤ 4 cm 的 Siewert II 型 AEG,肿瘤病理性边界向食管近端浸润的距离最大不超过 1.5 cm;对于直径 > 4 cm 或 cT_2 期以上的 AEG,该距离不超过 2.5 cm^[87]。本共识建议:对于 cT_1 期 Siewert II、III 型 AEG,食管切缘距肿瘤上缘推荐 1.5 cm 以上;对于 cT_2 期及以上分期的 Siewert II、III 型 AEG,食管切缘距肿瘤上缘推荐 3 cm 以上。

无论食管切缘或是胃切缘癌残留,均是不良预后因素。尤其食管切缘肿瘤残留发生率较胃切缘更高。为保证上切缘阴性,通常建议行术中快速冰冻病理切片检查,其具有高敏感度和特异性^[88]。日本胃癌治疗指南指出,对于食管受累的肿瘤,并不强制要求切缘距离 ≥ 5 cm,但需要通过术中冰冻病理切片检查证实切缘阴性^[17-18]。因此,为保证 R0 切除率,应积极开展术中快速冰冻切缘病理检查,以降低术后切缘阳性影响预后的概率。但考虑到国内不同地区、不同医院的病理科条件参差不齐,部分医院存在术中切缘快速冰冻病理切片检查结果等待时间较长等因素,对于是否做切缘快速冰冻病理检查不做强行常规要求,本共识建议:对早期或肿瘤直径较小的 AEG,术中应根据肿瘤边缘与切缘距离酌情开展;对于 AEG 局部病期偏晚以及经腹切除的病例,须进行术中切缘冰冻病

理检查,以确保近端食管切缘的安全性。

六、AEG 的淋巴结分组及清扫规范

推荐意见 17.Siewert I 型 AEG 按照食管癌进行淋巴结分组;Siewert II、III 型 AEG 则按照胃癌进行淋巴结分组(证据级别:高,推荐强度:强推荐,专家组赞同率:93.62%)。

循证医学证据:为了规范描述,AJCC/UICC 第 8 版中食管癌及胃癌章节均已明确说明,若肿瘤中心位于 EGJ 以下 2 cm 内(含 2 cm)并侵犯 EGJ,按食管癌进行分期;若肿瘤中心位于 EGJ 以下 2 cm 以远并侵犯 EGJ,则参照胃癌淋巴结分组。所以 Siewert I 型的淋巴结分组参照食管癌,Siewert III 型的淋巴结分组参照胃癌。但是参照 2022 年发布的第 12 版日本《食管癌处理规约》,Siewert II 型 AEG 的淋巴结分组应参照胃癌^[38]。这一点目前尚存争议,建议开展相关的多中心临床研究。

(一)AEG 胸部淋巴结清扫规范

推荐意见 18.Siewert I 型 AEG 的胸部淋巴结清扫应参照中下段食管癌的处理原则,行规范的纵隔淋巴结清扫(证据级别:高,推荐强度:强推荐,专家组赞同率:97.87%)。

推荐意见 19.Siewert II 型 AEG,若食管受累长度 < 2 cm,无需行下纵隔淋巴结清扫;若食管受累长度为 2~4 cm,则行下纵隔淋巴结清扫(胃癌淋巴结分组:No.110、No.111 和 No.112);食管受累长度 > 4 cm 者,按照 Siewert I 型的处理原则,行规范的纵隔淋巴结清扫(证据级别:中,推荐强度:强推荐,专家组赞同率:95.74%)。

推荐意见 20.Siewert III 型 AEG 应参照胃癌淋巴结清扫规范进行,并根据肿瘤侵犯食管与否,决定是否进行下纵隔淋巴结清扫(证据级别:高,推荐强度:强推荐,专家组赞同率:97.87%)。

循证医学证据:淋巴结转移是 AEG 常见的转移途径,规范彻底的淋巴结清扫是保障手术远期疗效至关重要的环节。AEG 由于位置特殊,其淋巴结转移方式可以分别向胸部和腹部转移。纵隔淋巴结转移率在 Siewert I、II、III 型 AEG 中分别可达 46.2%~65.0%、12.0%~29.5% 和 6.0%~9.3%^[41,89-90]。研究表明,纵隔淋巴结转移率与肿瘤 T 分期和食管受累长度密切相关,食管受累长度是纵隔淋巴结转移的独立危险因素^[91-92]。一项多中心回顾性研究纳入 315 例进展期 Siewert II 型

AEG 患者,对上、中、下纵隔淋巴结转移率进行了系统研究:肿瘤侵犯食管 > 2 cm 时,下纵隔淋巴结转移率增加,食管受累长度 > 3 cm 时,上、中纵隔淋巴结转移率明显升高至 13.9% 和 19.4%^[91]。一项纳入 2807 例肿瘤直径 < 4 cm 的 AEG 病例研究显示:肿瘤中心偏向食管侧的 AEG 病例中,T₁ 期 No.110、No.111 和 No.112 的淋巴结转移率分别为 0.5%、0.3% 和 0.5%,T₂ 期病例则分别为 5.1%、1.7% 和 1.3%,T₃₋₄ 期病例须重视 No.106r、No.108、No.109、No.110 和 No.111 纵隔淋巴结的转移;而肿瘤偏向胃侧的 AEG,其下纵隔淋巴结转移率均低于 1.0%^[92]。另有一项研究表明,Siewert II 型 AEG,下纵隔淋巴结总体转移率为 13.7%;当食管受累长度 < 2.5 cm 时,下纵隔淋巴结转移率下降至 9.3%;当食管受累长度 ≥ 2.5 cm 时,下纵隔淋巴结转移率高达 24.0%^[93]。一项日本的前瞻性多中心研究,系统阐述了 AEG 食管受累长度与下纵隔淋巴结转移率的相关性:食管受累长度为 2.0~3.0 cm、3.0~4.0 cm 和 > 4.0 cm 时,其对应的 No.110 淋巴结转移率分别为 10.8%、20.8% 和 28.6%;当食管受累长度 < 2 cm 时,下纵隔淋巴结转移率偏低,No.110、No.111 和 No.112 的转移率分别为 6.4%、2.2% 和 2.2%;提示,当食管受累长度 ≥ 2 cm 时,下纵隔 No.110 淋巴结应作为常规清扫^[94]。此外该研究还发现,虽然上、中纵隔淋巴结总体转移率较低,但当食管受累长度 ≥ 4 cm 时,上、中纵隔淋巴结转移率会增高,其中 No.106recR、No.107、No.108 和 No.109L 淋巴结转移发生率分别为 10.7%、7.1%、7.1% 和 7.1%^[94]。该前瞻性研究是迄今关于 AEG 淋巴结清扫的最高级别循证医学证据。第 12 版日本《食管癌处理规约》明确指出,对于食管侵犯距离 > 4 cm 的 AEG,推荐清扫 No.106r 和中、下纵隔淋巴结^[38]。

综上所述,本共识推荐:Siewert I 型 AEG 的胸部淋巴结清扫,应参照中下段食管癌进行彻底的纵隔淋巴结清扫,包括上纵隔左右喉返神经旁淋巴结(2R、2L)。Siewert II 型 AEG,食管受累长度 > 4 cm 时,需进行规范的纵隔淋巴结清扫;食管受累长度 2~4 cm 时,须行下纵隔淋巴结清扫,至少完成 No.110 的清扫;而食管受累 < 2 cm 时,不推荐清扫下纵隔淋巴结。Siewert III 型 AEG,应根据肿瘤侵犯食管与否,决定是否进行下纵隔淋巴结清扫。

食管癌淋巴结清扫分为上纵隔区、下纵隔区

和腹区,相关分组见表2和图2^[95]。

(二)AEG 腹部淋巴结清扫规范

推荐意见 21.Siewert I 型 AEG: 参照下段食管癌处理原则,行常规腹腔淋巴结清扫(食管癌分组:No.16~No.20)(证据级别:高,推荐强度:强推荐,专家组赞同率:100%)。

推荐意见 22.Siewert II、III 型 AEG: 分期为 cT₁N₀ 者,按照胃癌 D1 和 D1+ 淋巴结清扫原则进行;进展期 AEG,需按照胃癌 D2 淋巴结清扫原则进行(证据级别:高,推荐强度:强推荐,专家组赞同率:97.87%)。

循证医学证据: Siewert I 型 AEG 的淋巴结清扫包括胸腔淋巴结和腹腔淋巴结,胸腔淋巴结清扫按照食管癌的处理原则进行,腹腔淋巴结清扫包括 No.16~No.20。对于 Siewert II、III 型 AEG,淋巴结清扫以腹腔为主,应行经腹膈肌裂孔径路或单纯经腹根治性全胃切除+D2 淋巴结清扫;但对于其中早期病例(cT₁N₀),手术时可考虑选择性行改良手术,即全胃切除+D1/D1+淋巴结清扫或近端胃切除+D1/D1+淋巴结清扫。中国医师协会内镜医师分会腹腔镜外科医师专业委员会等共同发布《中国腹腔镜胃癌根治手术质量控制专家共识(2022版)》对于胃癌根治术中淋巴结清扫的各组淋巴结的定义和解剖界限进行了解释,并对清扫要求提出了质量控制标准^[20]。一项纳入 332 例 cT₂₋₄ 期的 AEG 前瞻性研究结果显示,腹腔淋巴结(No.1、No.2、No.3、No.7、No.9、No.11p)转移率均>10%^[94]。一项日本多中心研究分析了 Siewert II 型 AEG 病例的淋巴结转移情况,下纵隔淋巴结转移率为 17.7%,腹部淋巴结转移主要以 No.1、No.2、No.3 和 No.7 为主,其转移率分别为 40.8%、31.7%、43.2%和 27.6%^[96]。另一项研究同样表明, Siewert II 型 AEG 腹部淋巴结转移率高低排序为:贲门右 38.2%、胃小弯侧 35.1%、贲门左 23.1%、胃左动脉 20.9%^[97]。一项纳入 21 项研究共计 4662 例 Siewert II、III 型 AEG 的 Meta 分析结果显示: No.1、No.2、No.3 和 No.7 淋巴结转移率均超过 20%,No.9、No.19 和 No.110 的转移率在 10%~20% 之间, No.5、No.6、No.11d 和 No.12a 的转移率低于 5%^[42]。

胃周淋巴结分组和清扫范围主要参照日本胃癌治疗指南第 6 版,见表 2^[18]。经腹全胃切除 D2 淋巴结清扫范围包括:No.1、No.2、No.3a、No.3b、

表 2 食管癌区域淋巴结分组及定义

区域与分组	定义
上纵隔区	
No.2L	左上气管旁淋巴结
No.2R	右上气管旁淋巴结
No.8U	上段食管旁淋巴结
No.4L	左下气管旁淋巴结
No.4R	右下气管旁淋巴结
下纵隔区	
No.7	隆突下淋巴结
No.8M	中段食管旁淋巴结
No.8Lo	下段食管旁淋巴结
No.9L	左下肺韧带淋巴结
No.9R	右下肺韧带淋巴结
No.15	膈肌淋巴结
腹区	
No.16	贲门旁淋巴结
No.17	胃左动脉淋巴结
No.18	肝总动脉淋巴结
No.19	脾动脉淋巴结
No.20	腹腔干淋巴结

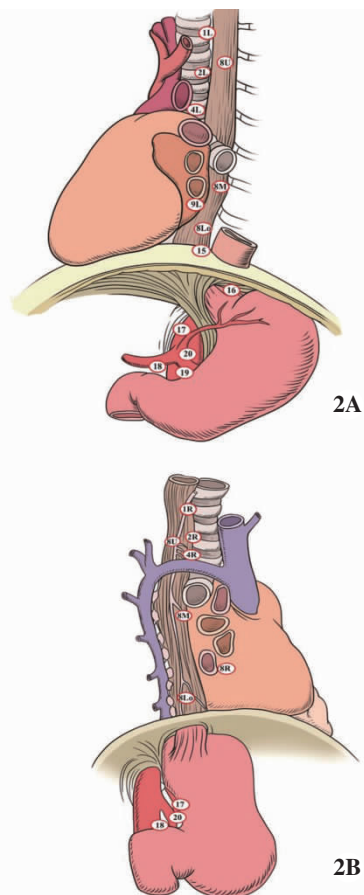


图 2 美国癌症联合委员会(AJCC)食管癌淋巴结分组解剖部位示意图(执笔团队绘制)
2A.左面观;2B.右面观

No.4sa、No.4sb、No.4d、No.5、No.6、No.7、No.8a、No.9、No.11p、No.11d 和 No.12a;若食管受累,则增加 No.19、No.20 和 No.110。见图 3^[18]。cT₁N₀ 的 AEG 近端胃切除 D1+淋巴结清扫范围包括:No.1、No.2、No.3a、No.4sa、No.4sb、No.7、No.8a、No.9、No.11p 和 No.11d 组;若食管受累,则增加 No.19、No.20 和 No.110^[18]。

(三)AEG 脾门淋巴结清扫规范

推荐意见 23. 经腹手术脾门淋巴结清扫(No.10)不作为常规推荐;对于怀疑单纯脾门淋巴结转移而预期可 R0 切除者,可考虑保留脾脏的脾门淋巴结清扫(证据级别:中,推荐强度:强推荐,专家组赞同率:100%)。

推荐意见 24. 预防性脾脏切除不作为常规推荐;对于 Siewert II、III 型 AEG,肿瘤位于胃大弯侧或直接浸润脾脏(包括胃脾韧带)、脾门淋巴结可疑转移者,在预期可达 R0 切除时,可考虑联合

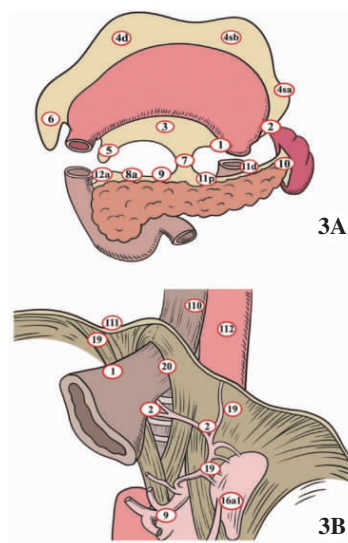


图 3 全胃切除+D2 淋巴结清扫的淋巴结解剖分布示意图(执笔团队绘制)

3A.全胃切除 D2 淋巴结清扫范围;3B.食管胃结合部(ECJ)受累淋巴结清扫增加范围(No.19、No.20 和 No.110)

表 3 胃癌区域淋巴结分组及定义

区组	定义
No.1	胃左动脉向胃小弯的第 1 分支以上贲门右侧的淋巴结
No.2	沿左膈下动脉贲门食管支分布的淋巴结,注意从左下动脉分支近侧为 No.19 淋巴结
No.3a	胃左动脉至胃壁第 1 分支血管以下沿胃左动脉分布的胃小弯淋巴结
No.3b	胃右动脉至胃壁第 1 分支以右沿胃右动脉分布的胃小弯淋巴结
No.4sa	沿胃短动脉分布,靠近胃侧的淋巴结
No.4sb	沿胃网膜左动脉分布,上至胃网膜左动脉至胃大弯的第 1 支,下至胃大弯侧无血管区域的淋巴结;其与 No.10 淋巴结的界限是胃网膜左动脉向胃大弯发出的第 1 支动脉的分叉点
No.4d	沿胃网膜右动脉分布,上至胃网膜右动脉及胃网膜左动脉交界的无血管区,下至自胃网膜右动脉到胃大弯第 1 分支的左侧
No.5	自胃右动脉根部与其至胃壁第 1 分支之间的幽门上区淋巴结
No.6v	胃网膜右动脉根部与胃网膜右动脉至胃壁第 1 支之间,沿胃网右静脉分布的淋巴结
No.6a	沿胃网膜右动脉分布,自其根部向胃大弯发出的第 1 支右侧的淋巴结
No.6i	胃网膜右动脉根部与胃网膜右动脉至胃壁第 1 支之间,沿幽门下动脉分布的淋巴结
No.7	沿胃左动脉分布,自胃左动脉根部至其上行支的分叉部
No.8a	位于肝总动脉前面与上缘的淋巴结
No.9	腹腔干周围的淋巴结,主要分布于腹腔干前方及两侧胃左动脉、肝总动脉、脾动脉 3 支血管根部的淋巴结
No.10	脾门淋巴结,包括胰腺尾部以远沿脾动脉分支的淋巴结,及胃短血管根部淋巴结,及胃网膜左动脉向胃大弯发出的第 1 支近端的淋巴结
No.11p	沿脾动脉近段分布的淋巴结,起自脾动脉根部,至脾动脉全程的中点(胃后血管处或脾动脉弯曲最接近胃壁处)
No.11d	为沿脾动脉远段分布的淋巴结,起自脾动脉全程的中点,至胰尾部脾动脉分叉处
No.12a	肝十二指肠韧带内沿肝固有动脉分布的淋巴结,具体为位于胰腺上缘以上,左右肝管汇合处以下,肝固有动脉周围及门静脉侧前的淋巴结
No.19	膈肌下方沿膈下动脉分布的淋巴结
No.20	位于膈肌食管裂孔食管周围淋巴结
No.110	为胸下段食管旁淋巴结,上界至下肺静脉根部,下界至食管胃结合部,前面是左心房及左心室,后面是椎前筋膜;右侧界是肺及 No.112pulR 淋巴结,左侧界是 No.112pulL、No.112ao 淋巴结和胸主动脉及食管

脾脏切除(证据级别:高,推荐强度:强推荐,专家组赞同率:100%)。

循证医学证据:第6版日本胃癌治疗指南中,胃中上部癌建议行全胃切除+D2淋巴结清扫,其中均未包括脾门淋巴结(No.10)的清扫,在EGJ上下2 cm的AEG淋巴结清扫范围中,亦未包括No.10^[18]。一项单中心回顾性病例登记分析发现,胃癌全胃切除病例中No.10的转移率为16.4%,而No.10淋巴结清扫可以使Siewert II、III型AEG获得明显的生存获益^[98]。另一项研究发现,Siewert III型AEG的No.10转移率高达21.9%,清扫获益指数为9.4,脾门淋巴结清扫可带来生存获益^[99]。一项日本的回顾性研究亦肯定了脾门淋巴结清扫在Siewert III型AEG中的意义,尤其对于非大弯侧肿瘤,其远期生存获益明显^[100]。因此,本共识认为,在单纯可疑脾门淋巴结转移而脾脏未直接浸润者,可选择保留脾脏的脾门淋巴结清扫。目前研究认为,保留脾脏的脾门淋巴结清扫在技术上是安全可行的,且可能带来远期生存获益。

JCOG-0110多中心随机对照试验,纳入cT₂₋₄N₀₋₂M₀期、胃大弯未受累的505例胃上部癌患者,进行全胃切除联合预防性脾脏切除与保留脾脏的分析比较,两组5年OS差异无统计学意义($HR=0.88, 95\%CI:0.67\sim1.16$),但脾切除组并发症发生率更高和手术出血量更多^[100]。因此,对于Siewert II、III型AEG未累及胃大弯侧者,不建议预防性脾切除。基于此研究,日本胃癌治疗指南已做出修订,仅对于T₂₋₄期的胃上部癌直接侵犯脾脏、或位于胃大弯侧者,可考虑联合脾切除^[17]。另一项Meta分析纳入4项研究共计978例胃上部癌,发现联合脾脏切除并无生存获益,但术后并发症风险明显增加($OR=2.11, P<0.001$)^[101]。因此,当前证据不建议AEG常规实施联合脾脏切除。

七、AEG切除术后消化道重建

推荐意见 25.AEG行近端胃切除术后消化道重建方式推荐顺序:食管管状胃吻合>双通道吻合>SOFY(Side-Overlap)吻合>双肌瓣成形术(Kamikawa吻合)>空肠间置吻合(证据级别:低,推荐强度:强推荐)。

推荐意见 26.AEG行全胃切除术后建议行食管空肠Roux-en-Y吻合(证据级别:低,推荐强度:强推荐,专家组赞同率:97.87%)。

循证医学证据:AEG行近端胃切除后消化道重建的方式选择尚缺乏公认的理想方法。目前较为常见的重建方式如下。

1.食管管状胃吻合:该吻合方式较单纯食管残胃吻合在抗反流方面有一定的优势,其原理在于切除大部分胃壁减少胃酸分泌,管状胃长度使胃内容不易反流,残胃体积小利于排空。管状胃吻合可以在保证食管残胃吻合口无张力的同时,保留正常消化道结构;且仅有一个吻合口,其技术难度、手术时间、术中失血量以及术后并发症发生率较低。因此,该术式成为近年来较多被采用的重建方式^[102]。

2.双肌瓣成形术(Kamikawa吻合):该吻合方式的最大优势在于可以有效减少胃食管反流,由于术中需将食管下端至少游离5 cm,与残胃缝合以完成肌瓣结构的制作,因此,需要在保证肿瘤安全切缘的前提下,预留足够的食管和残胃进行吻合。该术式操作难度大、时间长、且技术要求较高,应在具有丰富腹腔镜手术经验的中心进行。本共识认为,该术式更适宜用于早期的Siewert III型AEG,而对于Siewert II型AEG,需慎重选择^[103]。

3.SOFY吻合(Side-Overlap吻合):该吻合方式旨在降低反流性食管炎发生率;不足之处在于,侧壁重叠需要游离至少5 cm以上腹段食管,不适用于肿瘤位置较高者。目前该术式报道较少^[104];期待未来有更多的循证医学数据。

4.食管空肠吻合:包括空肠间置吻合和双通道吻合。空肠间置利用空肠自身蠕动能力,可有效减少胃酸反流,但是空肠储袋有明显缺点,即残留食物发生率高^[105]。双通道吻合在残胃与食管之间间置部分空肠,具有抗反流作用,同时保留的残胃可发挥储留食物的作用。与食管胃吻合相比,其残胃保留可少于1/2,因此适应证更广;但其操作复杂、吻合口较多,会增加术后排空时间和吻合口瘘发生率^[106]。

AEG行全胃切除术后消化道重建的方式选择目前比较常用的包括:①食管空肠Roux-en-Y吻合:该术式简单,安全可靠,可显著减少反流性食管炎的发生率,改善患者生活质量,是目前全胃切除最为常用的吻合方式。但是,由于其丧失幽门括约肌及食物储袋,易导致倾倒综合征的发生^[107]。②间置空肠吻合:包括单腔间置空肠吻合、双腔间置空肠吻合以及功能性空肠间置吻合,这几种吻合

术式解决了食物通过十二指肠的问题,使食物与消化液充分混合,减少食物异步化。但是,单腔间置空肠吻合食物容量较少;双腔间置空肠吻合虽然增加食物储量但是术式复杂;功能性空肠间置吻合操作复杂,且长期随访发现,该术式在改善体质量和营养价值方面未见明显优势^[108]。

八、新辅助治疗

推荐意见 27.局部进展期 AEG 病例术前新辅助化疗(证据级别:高,推荐强度:强推荐,专家组赞同率:91.49%)。

循证医学证据:AEG 新辅助化疗可以缩小肿瘤直径、提高 R0 切除率、提高患者术后的 OS 和 DFS,其优势近年来已经被众多大型临床研究证实。AEG 的新辅助化疗联合外科手术切除已逐渐成为进展期 AEG 的标准治疗模式。有关 AEG 的新辅助治疗相关研究数据,多从食管腺癌和胃上部癌的结果中总结获得。局部进展期的 Siewert III 型 AEG($cT_{2-4}N_{0-3}M_0$)在最新胃癌 NCCN 指南中,亦被推荐优选接受新辅助化疗后再实施手术切除和辅助化疗^[16]。2022 年欧洲肿瘤学会胃癌指南也做出同样推荐^[109]。有关 AEG 的新辅助化疗,欧洲的 MAGIC 研究、FNCLCC/FF 研究和 FLOT-4 研究以及亚洲的 RESOLVE 研究和 PRODIGY 研究的亚组分析结果均显示,对于进展期 AEG,新辅助化疗后进行手术的临床效果显著优于单纯手术^[110-114]。因此,对于可切除的进展期 AEG 可行新辅助化疗。一项包含 14 项随机对照试验共计纳入 1247 例患者的 Meta 分析结果显示,基于 FLOT 方案的术前新辅助化疗相较于单独手术,可以给 AEG 患者带来明显的生存获益,其 OS 和无瘤生存率显著提升^[115]。基于上述高质量临床研究结果和指南的推荐,本共识建议,对于可行 R0 切除的 AEG 病例,强烈推荐行术前新辅助化疗。

食管癌和 AEG 的 NCCN 诊治指南中提出,对于肿瘤浸润大血管、心脏和气管而不适宜外科手术的 cT_{4b} 病例,推荐进行新辅助放化疗加免疫治疗^[15]。但在胃癌 NCCN 指南和日本胃癌诊疗规范中建议,若 cT_{4b} 病例预期可达 R0 切除,则可考虑扩大联合脏器切除^[16-18]。针对 AEG 的 cT_{4b} 病例,在浸润膈肌、左侧肾上腺、左肝和脾脏时,经相关影像学检查和腹腔镜探查排除其他远处转移因素者,接受新辅助治疗后,可谨慎地进行手术切除

指征的评估,而基于精准分期和精准评估的多学科新辅助治疗模式,是该类病例的临床最佳选择。

推荐意见 28.在局部进展期 Siewert I 型 AEG 病例中,建议开展新辅助放化疗;Siewert II 型病例建议选择性开展新辅助放化疗,宜在探索性临床研究中应用;在 Siewert III 型病例中,暂不推荐进行新辅助放化疗(证据级别:中,推荐强度:强推荐,专家组赞同率:91.49%)。

循证医学证据:在我国,单纯放疗在 AEG 围手术期应用仍不普遍,一般在化疗基础上联合应用。随着放疗技术的进步,国际上关于 AEG 新辅助放化疗的临床研究逐渐增多^[116-117]。在食管癌 NCCN 指南中,对 $cT_{1b-4a}N_0-N^+M_0$ 、预期行食管切除术的 Siewert I 型 AEG 病例,优选新辅助放化疗^[15]。但在胃癌 NCCN 指南和日本胃癌治疗指南中,关于围手术期放化疗的推荐强度较低^[17-18,38]。CROSS 试验(368 例食管癌和 AEG, cT_1N_1 或 $cT_{2-3}N_{0-1}$)发现,AEG(占 27%)接受新辅助放化疗较单纯手术切除具有更高的 R0 切除率,且 10 年期随访结果显示,其远期生存获益明显^[116]。一项比较 Siewert I、II、III 型 AEG($cT_{3-4}N_1M_0$)接受新辅助放化疗与单纯新辅助化疗生存结局的 POET 试验,因招募进度缓慢,在入组 27.9%计划病例后中止,3 年 OS 分别为 47.4%和 27.7%($P=0.07$),3 年无进展生存率(progression-free survival,PFS)分别为 76.5%和 59.0%($P=0.06$)^[114]。另一纳入 13 783 例的回顾性研究结果显示,新辅助放化疗相较于单纯新辅助化疗,可显著提升 AEG 肿瘤的完全缓解率^[117]。尽管 POET 研究未完成招募计划,但新辅助放化疗的生存优势已开始体现。其他比较新辅助放化疗和新辅助化疗的临床试验 ICORG 10-14 和 TOPGEAR 结果即将公布。

推荐意见 29.包含 PD-1/PD-L1 免疫检查点抑制剂的方案用于 AEG 的术前新辅助治疗,目前还缺乏高级别的循证医学证据。因此,建议在临床研究的框架内开展(证据级别:中,推荐强度:弱推荐,专家组赞同率:97.87%)。

循证医学证据:近年来,PD-1/PD-L1 免疫检查点抑制剂等免疫治疗手段在改善包括 AEG 在内的晚期上消化道肿瘤患者的长期预后方面取得显著成效^[118-120]。晚期 AEG 中所获得的肿瘤学疗效优势也引发了对探索新辅助免疫联合治疗模式的研究热情。许多前瞻性 II 期临床试验证实,术前

新辅助化疗联合基于PD-1/PD-L1免疫检查点的免疫治疗在胃癌、食管癌和AEG中的优势,其安全性和改善病理缓解率方面有明显优势^[121-123]。尽管如此,鉴于尚缺乏大规模前瞻性、随机对照、Ⅲ期临床研究加以进一步验证,因此,仅推荐在临床研究范畴内开展,并且充分告知潜在风险并须获得患者的知情同意。

九、AEG 外科治疗待探索的相关问题

目前,尚属于AEG外科治疗待探索的相关问题包括:(1)Siewert II型AEG的淋巴结清扫范围;(2)Siewert II型AEG的切除范围;(3)腹腔镜治疗进展期Siewert II、Ⅲ型AEG的远期预后;(4)经腹膈肌裂孔径路切除Siewert II、Ⅲ型AEG的安全食管切缘距离;(5)近端胃切除后的消化道重建方式。

结语 综上所述,近年来,随着AEG的发病率逐渐增长的趋势,其在临床工作中逐渐受到更多关注,相关循证医学证据不断涌现。在2018年版共识基础上,《2024版共识》的编委会联合胸外科、胃肠外科两个领域内的权威专家,为提升我国AEG外科治疗的规范性,减少胸外科和胃肠外科在解剖学和手术学认识上的差异性,再次联合共同讨论审核,发布本版共识。《2024版共识》共提出29项AEG外科治疗相关的推荐陈述,以及5项尚属于外科治疗待探索的相关问题。本共识中未解决的相关问题,尚需积极开展高质量的临床研究逐步进行探索。期待在本共识的引导下,进一步推动AEG相关临床实践的规范,促进AEG高质量临床研究的开展,从而获得高级别循证医学证据,进一步解决本共识中尚存争议的问题。同时,也期望通过本共识的讨论、编写和制定,推动胃肠外科与胸外科团结协作,以患者利益为本,选择并制定科学的个体化治疗策略,使AEG患者在手术安全性和围手术期治疗以及肿瘤根治性等方面进一步提高。

《食管胃结合部腺癌外科治疗中国专家共识(2024年版)》 编审专家组成员名单

组长:胡建昆(四川大学华西医院)、陈龙奇(四川大学华西医院)、季加孚(北京大学肿瘤医院)、李印(中国医学科学院肿瘤医院)

成员(按姓名汉语拼音首字母排序):陈克能(北京大学肿瘤医院)、陈凜(解放军总医院)、陈龙奇(四川大学华西医

院)、陈心足(四川大学华西医院)、陈跃军(湖南省肿瘤医院)、程向东(浙江省肿瘤医院)、杜铭(重庆医科大学附属第一医院)、樊林(西安交通大学第一附属医院)、付军科(西安交通大学第一附属医院)、傅剑华(中山大学附属肿瘤医院)、郭伟(陆军军医大学陆军特色医学中心附属大坪医院)、韩泳涛(四川省肿瘤医院)、何裕隆(中山大学附属第七医院)、胡文庆(长治市人民医院)、黄昌明(福建医科大学附属协和医院)、姜涛(空军军医大学附属唐都医院)、康明强(福建医科大学附属协和医院)、李国新(南方医科大学南方医院)、李鹤成(上海交通大学医学院附属瑞金医院)、李辉(首都医科大学附属北京朝阳医院)、李乐平(山东第一医科大学附属省立医院)、李向楠(郑州大学第一附属医院)、李志刚(上海市胸科医院)、李子禹(北京大学肿瘤医院)、梁寒(天津医科大学附属肿瘤医院)、梁品(大连医科大学附属第一医院)、廖永德(华中科技大学同济医学院附属协和医院)、刘凤林(复旦大学附属肿瘤医院)、刘俊峰(河北医科大学第四医院)、柳硕岩(福建省肿瘤医院)、毛友生(中国医学科学院肿瘤医院)、孙益红(复旦大学附属中山医院)、所剑(吉林大学第一医院)、谭黎杰(复旦大学附属中山医院)、陶凯雄(华中科技大学同济医学院附属协和医院)、王振宁(中国医科大学附属第一医院)、王允(四川大学华西医院)、徐泽宽(江苏省人民医院)、薛英威(哈尔滨医科大学附属肿瘤医院)、杨昆(四川大学华西医院)、于振涛(中国医学科学院肿瘤医院深圳医院)、余佩武(陆军军医大学附属西南医院)、袁勇(四川大学华西医院)、臧璐(上海交通大学医学院附属瑞金医院)、张仁泉(安徽医科大学第一附属医院)、张维汉(四川大学华西医院)

执笔:四川大学华西医院团队(刘凯、杨玉赏、杨昆、袁勇、陈龙奇、胡建昆)

利益冲突 所有作者均声明不存在利益冲突

参考文献

- [1] SUNG H, FERLAY J, SIEGEL RL, et al. Global cancer statistics 2020: GLOBOCAN estimates of incidence and mortality worldwide for 36 cancers in 185 countries [J]. CA Cancer J Clin, 2021, 71 (3):209-249. DOI:10.3322/caac.21660.
- [2] KOLB JM, HAN S, SCOTT FI, et al. Early-onset esophageal adenocarcinoma presents with advanced-stage disease but has improved survival compared with older individuals [J]. Gastroenterology, 2020,159 (6): 2238-2240. DOI:10.1053/j.gastro.2020.08.002.
- [3] ARNOLD M, FERLAY J, VAN BERGE HENEGOUWEN MI, et al. Global burden of oesophageal and gastric cancer by histology and subsite in 2018 [J]. Gut,

- 2020,69 (9):1564–1571. DOI:10.1136/gutjnl-2020-321600.
- [4] RODRIGUEZ GM, DEPUY D, ALJEHANI M, et al. Trends in epidemiology of esophageal cancer in the US, 1975–2018 [J]. *JAMA Netw Open*, 2023, 6 (8): e2329497. DOI:10.1001/jamanetworkopen. 2023.29497.
- [5] CAO W, CHEN HD, YU YW, et al. Changing profiles of cancer burden worldwide and in China: a secondary analysis of the global cancer statistics 2020 [J]. *Chin Med J (Engl)*, 2021,134 (7):783–791. DOI:10.1097/CM9.0000000000001474.
- [6] COLQUHOUN A, ARNOLD M, FERLAY J, et al. Global patterns of cardia and non-cardia gastric cancer incidence in 2012 [J]. *Gut*, 2015,64 (12):1881–1888. DOI:10.1136/gutjnl-2014-308915.
- [7] LIU K, YANG K, ZHANG W, et al. Changes of esophagogastric junctional adenocarcinoma and gastroesophageal reflux disease among surgical patients during 1988–2012: a single-institution, high-volume experience in China [J]. *Ann Surg*, 2016,263(1):88–95. DOI:10.1097/SLA.0000000000001148.
- [8] RUBENSTEIN JH, FONTAINE S, MACDONALD PW, et al. Predicting incident adenocarcinoma of the esophagus or gastric cardia using machine learning of electronic health records [J]. *Gastroenterology*, 2023,165(6):1420–1429. DOI: 10.1053/j.gastro.2023.08.011.
- [9] PUCHER PH, PARK MH, CROMWELL DA, et al. Diagnosis and treatment for gastro-oesophageal cancer in England and Wales: analysis of the National Oesophago-Gastric Cancer Audit (NOGCA) database 2012–2020 [J]. *Br J Surg*, 2023,110 (6):701–709. DOI:10.1093/bjs/znad065.
- [10] THRIFT AP, WENKER TN, EL-SERAG HB. Global burden of gastric cancer: epidemiological trends, risk factors, screening and prevention [J]. *Nat Rev Clin Oncol*, 2023, 20 (5):338–349. DOI:10.1038/s41571-023-00747-0.
- [11] 国际食管疾病学会中国分会(CSDE)食管胃结合部疾病跨界联盟,中国医师协会内镜医师分会腹腔镜外科专业委员会,中国医师协会外科医师分会消化道外科医师专业委员会,等.食管胃结合部腺癌外科治疗中国专家共识(2018年版)[J]. *中华胃肠外科杂志*, 2018,21 (9):961–975. DOI:10.3760/cma.j.issn.1671-0274.2018.09.001.
- [12] 杨楠,赵巍,潘暘,等.针对临床实践指南科学性,透明性和适用性的评级工具研发 [J]. *中华医学杂志*, 2022, 102 (30):9. DOI:10.3760/cma.j.cn112137-20220219-00340.
- [13] ROWE G, WRIGHT G. The Delphi technique as a forecasting tool: issues and analysis [J]. *Int J Forecasting*, 1999,15(4):353–375.
- [14] AMIN MB, EDGE S, GREENE FL, et al. *AJCC Cancer Staging Manual* [M]. 8th ed. New York: Springer, 2017.
- [15] AJANI JA, D'AMICO TA, BENTREM DJ, et al. Esophageal and esophagogastric junction cancers, version 2.2023, NCCN clinical practice guidelines in oncology [J]. *J Natl Compr Canc Netw*, 2023,21 (4):393–422. DOI:10.6004/jnccn.2023.0019.
- [16] AJANI JA, D'AMICO TA, BENTREM DJ, et al. Gastric cancer, version 2.2022, NCCN clinical practice guidelines in oncology [J]. *J Natl Compr Canc Netw*, 2022,20(2):167–192. DOI:10.6004/jnccn.2022.0008.
- [17] JAPANESE GASTRIC CANCER ASSOCIATION. Japanese gastric cancer treatment guidelines 2018 (5th edition) [J]. *Gastric Cancer*, 2021, 24 (1):1–21. DOI: 10.1007/s10120-020-01042-y.
- [18] JAPANESE GASTRIC CANCER ASSOCIATION. Japanese Gastric Cancer Treatment Guidelines 2021 (6th edition) [J]. *Gastric Cancer*, 2023,26 (1):1–25. DOI: 10.1007/s10120-022-01331-8.
- [19] 中国抗癌协会食管癌专业委员会.食管癌规范化诊疗指南[M].北京:中国协和医科大学出版社, 2013.
- [20] 中国医师协会腹腔镜外科医师培训学院,中国抗癌协会胃癌专业委员会,中国研究型医院学会机器人与腹腔镜外科专业委员会,等.中国腹腔镜胃癌根治手术质量控制专家共识(2022版)[J]. *中华消化外科杂志*, 2022, 21 (5):13. DOI:10.3760/cma.j.cn115610-20220328-00170.
- [21] 中华医学会外科学分会腹腔镜与内镜外科学组. Siewert II型食管胃结合部腺癌腹腔镜手术治疗中国专家共识(2023版)[J]. *中国实用外科杂志*, 2023,43(7): 721–728. DOI:10.19538/j.cjps.issn1005-2208.2023.07.01.
- [22] GUYATT G, OXMAN AD, AKL EA, et al. GRADE guidelines: 1. Introduction –GRADE evidence profiles and summary of findings tables [J]. *J Clin Epidemiol*, 2011, 64 (4):383–394. DOI:10.1016/j.jclinepi.2010.04.026.
- [23] BALSHEM H, HELFAND M, SCHÜNEMANN HJ, et al. GRADE guidelines: 3. Rating the quality of evidence [J]. *J Clin Epidemiol*, 2011,64 (4):401–406. DOI: 10.1016/j.jclinepi.2010.07.015.
- [24] SUGANO K, SPECHLER SJ, EL-OMAR EM, et al. Kyoto international consensus report on anatomy,

- pathophysiology and clinical significance of the gastro-oesophageal junction [J]. *Gut*, 2022,71 (8):1488–1514. DOI:10.1136/gutjnl-2022-327281.
- [25] ODZE RD. Pathology of the gastroesophageal junction [J]. *Semin Diagn Pathol*, 2005, 22 (4): 256–265. DOI: 10.1053/j.semdp.2006.04.007.
- [26] WALLNER B. Endoscopically defined gastroesophageal junction coincides with the anatomical gastroesophageal junction [J]. *Surg Endosc*, 2009, 23 (9):2155–2158. DOI:10.1007/s00464-008-0238-9.
- [27] WERNER M, FLEJOU JF, HAINAUT P, et al. World health organization classification of tumors: pathology and genetics: tumors of the digestive system [J]. IARC Press Lyon, 2000.
- [28] SIEWERT JR, FEITH M, WERNER M, et al. Adenocarcinoma of the esophagogastric junction: results of surgical therapy based on anatomical/topographic classification in 1,002 consecutive patients [J]. *Ann Surg*, 2000, 232 (3):353–361. DOI:10.1097/00000658-200009000-00007.
- [29] SIEWERT JR, STEIN HJ. Classification of adenocarcinoma of the oesophagogastric junction [J]. *Br J Surg*, 1998, 85(11):1457–1459. DOI:10.1046/j.1365-2168.1998.00940.x.
- [30] HÖLSCHER AH, FETZNER UK. Moderne diagnostik und stadiengerechte chirurgie: therapie des adenokarzinoms des Ösophagogastralen Übergangs [Modern diagnostics and stage-oriented surgery: therapy of adenocarcinoma of the esophagogastric junction] [J]. *Chirurg*, 2012, 83(8): 702–711. DOI:10.1007/s00104-011-2264-8.
- [31] LUTZ MP, ZALCBERG JR, DUCREUX M, et al. Highlights of the EORTC St. Gallen international expert consensus on the primary therapy of gastric, gastroesophageal and oesophageal cancer –differential treatment strategies for subtypes of early gastroesophageal cancer [J]. *Eur J Cancer*, 2012,48(16):2941–2953. DOI: 10.1016/j.ejca.2012.07.029.
- [32] GREALLY M, AGARWAL R, ILSON DH. Optimal management of gastroesophageal junction cancer [J]. *Cancer*, 2019,125 (12):1990–2001. DOI:10.1002/cncr.32066.
- [33] KUMAMOTO T, KURAHASHI Y, NIWA H, et al. True esophagogastric junction adenocarcinoma: background of its definition and current surgical trends [J]. *Surg Today*, 2020,50 (8):809–814. DOI:10.1007/s00595-019-01843-4.
- [34] NARAYAN RR, POULTSIDES GA. Advances in the surgical management of gastric and gastroesophageal junction cancer [J]. *Transl Gastroenterol Hepatol*, 2021,6:16. DOI:10.21037/tgh.2020.02.06.
- [35] AMIN MB, EDGE S, GREENE FL, et al. *AJCC Cancer Staging Manual* [M]. 8th Ed. New York: Springer, 2017,185–202.
- [36] RICE TW, ISHWARAN H, HOFSTETTER WL, et al. Recommendations for pathologic staging (pTNM) of cancer of the esophagus and esophagogastric junction for the 8th edition AJCC/UICC staging manuals [J]. *Dis Esophagus*, 2016,29 (8):897–905. DOI:10.1111/dote.12533.
- [37] LIU K, FENG F, CHEN XZ, et al. Comparison between gastric and esophageal classification system among adenocarcinomas of esophagogastric junction according to AJCC 8th edition: a retrospective observational study from two high-volume institutions in China [J]. *Gastric Cancer*, 2019, 22 (3):506–517. DOI:10.1007/s10120-018-0890-2.
- [38] 日本食道学会. 食道癌取扱規約 [M]. 12版. 東京: 金原出版株式会社,2022.
- [39] BROWN AM, GIUGLIANO DN, BERGER AC, et al. Surgical approaches to adenocarcinoma of the gastroesophageal junction: the Siewert II conundrum [J]. *Langenbecks Arch Surg*, 2017,402 (8):1153–1158. DOI: 10.1007/s00423-017-1610-9.
- [40] WALMSLEY J, ARIYARATHENAM A, BERRISFORD R, et al. Oesophagectomy or total gastrectomy for the management of Siewert II gastroesophageal junction cancer: a systematic review and meta-analysis [J]. *J Gastrointest Surg*,2023,27(7):1321–1335. DOI:10.1007/s11605-023-05661-5.
- [41] PEDRAZZANI C, DE MANZONI G, MARRELLI D, et al. Lymph node involvement in advanced gastroesophageal junction adenocarcinoma [J]. *J Thorac Cardiovasc Surg*, 2007, 134(2):378–385. DOI:10.1016/j.jtcvs.2007.03.034.
- [42] CHEN X, HE F, CHEN M, et al. Incidence of lymph node metastasis at each station in Siewert types II/III adenocarcinoma of the esophagogastric junction: a systematic review and meta-analysis [J]. *Surg Oncol*, 2020,35:62–70. DOI:10.1016/j.suronc.2020.08.001.
- [43] OMLOO JM, LAGARDE SM, HULSCHER JB, et al. Extended transthoracic resection compared with limited transhiatal resection for adenocarcinoma of the mid/distal esophagus: five-year survival of a randomized clinical trial [J]. *Ann Surg*, 2007, 246 (6):992–1001. DOI: 10.1097/SLA.0b013e31815c4037.

- [44] MAO Y, GAO S, LI Y, et al. Efficacy and safety of esophagectomy via left thoracic approach versus via right thoracic approach for middle and lower thoracic esophageal cancer: a multicenter randomized clinical trial (NST1501) [J]. *Ann Transl Med*, 2022,10 (16):904. DOI:10.21037/atm-22-3810.
- [45] 国家癌症中心, 中国医师协会胸外科医师分会, 中华医学会胸心血管外科学分会, 等. 中国可切除食管癌围手术期诊疗实践指南(2023版)[J]. *中华医学杂志*, 2023,103 (33):2552-2570. DOI: 10.3760/cma.j.cn112137-20230604-00933.
- [46] YANG K, CHEN HN, CHEN XZ, et al. Transthoracic resection versus non-transthoracic resection for gastroesophageal junction cancer: a meta-analysis [J]. *PLoS One*, 2012,7 (6):e37698. DOI:10.1371/journal.pone.0037698.
- [47] WEI MT, ZHANG YC, DENG XB, et al. Transthoracic vs transhiatal surgery for cancer of the esophagogastric junction: a meta-analysis [J]. *World J Gastroenterol*, 2014, 20 (29):10183-10192. DOI:10.3748/wjg.v20.i29.10183.
- [48] SASAKO M, SANO T, YAMAMOTO S, et al. Left thoracoabdominal approach versus abdominal-transhiatal approach for gastric cancer of the cardia or subcardia: a randomised controlled trial[J]. *Lancet Oncol*, 2006,7(8):644-651. DOI:10.1016/S1470-2045(06)70766-5.
- [49] KUROKAWA Y, SASAKO M, SANO T, et al. Ten-year follow-up results of a randomized clinical trial comparing left thoracoabdominal and abdominal transhiatal approaches to total gastrectomy for adenocarcinoma of the oesophagogastric junction or gastric cardia[J]. *Br J Surg*, 2015,102(4):341-348. DOI:10.1002/bjs.9764.
- [50] TOSOLINI C, REIM D, SCHIRREN R, et al. Influence of the surgical technique on survival in the treatment of carcinomas of the true cardia (Siewert Type II)-Right thoracoabdominal vs. transhiatal-abdominal approach [J]. *Eur J Surg Oncol*, 2019, 45 (3):416-424. DOI: 10.1016/j.ejso. 2018.09.017.
- [51] DE PASQUAL CA, VAN DER SLUIS PC, WEINDELMAYER J, et al. Transthoracic esophagectomy compared to transhiatal extended gastrectomy for adenocarcinoma of the esophagogastric junction: a multicenter retrospective cohort study [J]. *Dis Esophagus*, 2022, 35 (8):doab090. DOI:10.1093/dote/doab090.
- [52] 杨世界,陈心足,周总光,等. Siewert II型食管胃结合部腺癌经胸与经腹入路手术的预后比较——胸外科与胃肠外科联合数据分析 [J]. *中华胃肠外科杂志*, 2019, 22 (2):11. DOI:10.3760/cma.j.issn.1671-0274.2019.02.009.
- [53] XING J, LIU M, XU K, et al. Short-term and long-term outcomes following transhiatal versus right thoracoabdominal resection of Siewert type II adenocarcinoma of the esophagogastric junction [J]. *Cancer Manag Res*, 2020, 12:11813-11821. DOI:10.2147/CMAR.S275569.
- [54] WU H, SHANG L, DU F, et al. Transhiatal versus transthoracic surgical approach for Siewert type II adenocarcinoma of the esophagogastric junction: a meta-analysis[J]. *Expert Rev Gastroenterol Hepatol*, 2020, 14 (11):1107-1117. DOI:10.1080/17474124.2020.1806710.
- [55] LEERS JM, KNEPPER L, VAN DER VEEN A, et al. The CARDIA-trial protocol: a multinational, prospective, randomized, clinical trial comparing transthoracic esophagectomy with transhiatal extended gastrectomy in adenocarcinoma of the gastroesophageal junction (GEJ) type II [J]. *BMC Cancer*, 2020,20 (1):781. DOI: 10.1186/s12885-020-07152-1.
- [56] MEDEROS MA, DE VIRGILIO MJ, SHENOY R, et al. Comparison of clinical outcomes of robot-assisted, video-assisted, and open esophagectomy for esophageal cancer: a systematic review and meta-analysis [J]. *JAMA Netw Open*, 2021, 4(11):e2129228. DOI:10.1001/jamanetworkopen.2021.29228.
- [57] WEKSLER B, SULLIVAN JL. Survival after esophagectomy: a propensity-matched study of different surgical approaches [J]. *Ann Thorac Surg*, 2017,104(4):1138-1146. DOI:10.1016/j.athoracsur. 2017.04.065.
- [58] BIERE SS, VAN BERGE HENEGOUWEN MI, MAAS KW, et al. Minimally invasive versus open oesophagectomy for patients with oesophageal cancer: a multicentre, open-label, randomised controlled trial[J]. *Lancet*, 2012,379 (9829):1887-1892. DOI:10.1016/S0140-6736(12)60516-9.
- [59] STRAATMAN J, VAN DER WIELEN N, CUESTA MA, et al. Minimally invasive versus open esophageal resection: three-year follow-up of the previously reported randomized controlled trial: the TIME trial [J]. *Ann Surg*, 2017,266 (2):232-236. DOI:10.1097/SLA.0000000000002171.
- [60] KALFF MC, FRANSEN LFC, DE GROOT EM, et al. Long-term survival after minimally invasive versus open esophagectomy for esophageal cancer: a nationwide propensity-score matched analysis[J]. *Ann Surg*, 2022, 276 (6):e749-e757. DOI:10.1097/SLA.0000000000004708.

- [61] SMITHERS BM, GOTLEY DC, MARTIN I, et al. Comparison of the outcomes between open and minimally invasive esophagectomy [J]. *Ann Surg*, 2007, 245(2): 232–240. DOI:10.1097/01.sla.0000225093.58071.c6.
- [62] ZINGG U, MCQUINN A, DIVALENTINO D, et al. Minimally invasive versus open esophagectomy for patients with esophageal cancer [J]. *Ann Thorac Surg*, 2009, 87(3):911–919. DOI:10.1016/j.athoracsur.2008.11.060.
- [63] PALAZZO F, ROSATO EL, CHAUDHARY A, et al. Minimally invasive esophagectomy provides significant survival advantage compared with open or hybrid esophagectomy for patients with cancers of the esophagus and gastroesophageal junction[J]. *J Am Coll Surg*, 2015, 220(4):672–679. DOI:10.1016/j.jamcollsurg.2014.12.023.
- [64] KATAI H, MIZUSAWA J, KATAYAMA H, et al. Single-arm confirmatory trial of laparoscopy-assisted total or proximal gastrectomy with nodal dissection for clinical stage I gastric cancer: Japan Clinical Oncology Group study JCOG1401 [J]. *Gastric Cancer*, 2019, 22(5):999–1008. DOI:10.1007/s10120-019-00929-9.
- [65] LIU F, HUANG C, XU Z, et al. Morbidity and mortality of laparoscopic vs open total Gastrectomy for clinical stage I gastric cancer: the CLASS02 multicenter randomized clinical trial [J]. *JAMA Oncol*, 2020, 6(10): 1590–1597. DOI:10.1001/jamaoncol.2020.3152.
- [66] ZHENG C, XU Y, ZHAO G, et al. Outcomes of laparoscopic total gastrectomy combined with spleen-preserving hilar lymphadenectomy for locally advanced proximal gastric cancer: a nonrandomized clinical trial [J]. *JAMA Netw Open*, 2021,4(12):e2139992. DOI:10.1001/jamanetwork.open.2021.39992.
- [67] LIN JX, LIN JP, WANG ZK, et al. Assessment of laparoscopic spleen-preserving hilar lymphadenectomy for advanced proximal gastric cancer without invasion into the greater curvature: a randomized clinical trial[J]. *JAMA Surg*, 2023,158(1):10–18. DOI:10.1001/jamasurg.2022.5307.
- [68] ETOH T, HONDA M, KUMAMARU H, et al. Morbidity and mortality from a propensity score-matched, prospective cohort study of laparoscopic versus open total gastrectomy for gastric cancer: data from a nationwide web-based database [J]. *Surg Endosc*, 2018,32(6): 2766–2773. DOI:10.1007/s00464-017-5976-0.
- [69] HUANG CM, LV CB, LIN JX, et al. Laparoscopic-assisted versus open total gastrectomy for Siewert type II and III esophagogastric junction carcinoma: a propensity score-matched case-control study [J]. *Surg Endosc*, 2017,31(9):3495–3503. DOI:10.1007/s00464-016-5375-y.
- [70] SHI Y, LI L, XIAO H, et al. Feasibility of laparoscopic gastrectomy for patients with Siewert-type II /III adenocarcinoma of the esophagogastric junction: a propensity score matching analysis [J]. *PLoS One*, 2018,13(9):e0203125. DOI:10.1371/journal.pone.0203125.
- [71] ZHAO Y, ZHANG J, YANG D, et al. Feasibility of laparoscopic total gastrectomy for advanced Siewert type II and type III esophagogastric junction carcinoma: a propensity score-matched case-control study [J]. *Asian J Surg*, 2019,42(8):805–813. DOI:10.1016/j.asjsur.2018.12.014.
- [72] SONG QY, LI XG, ZHANG LY, et al. Laparoscopic-assisted vs open transhiatal gastrectomy for Siewert type II adenocarcinoma of the esophagogastric junction: a retrospective cohort study[J]. *World J Gastrointest Surg*, 2022, 14(4):304–314. DOI:10.4240/wjgs.v14.i4.304.
- [73] 中华医学会外科学分会腹腔镜与内镜外科学组,中国研究型医院学会机器人与腹腔镜外科专业委员会,中国抗癌协会腔镜与机器人外科分会,等.腹腔镜胃癌手术操作指南(2023版)[J]. *中国实用外科杂志*, 2023,43(4):361–370. DOI:10.19538/j.cjps.issn1005-2208.2023.04.01.
- [74] SCHEINA CA, LATERZA V, DE SIO D, et al. The role of staging laparoscopy for gastric cancer patients: current evidence and future perspectives [J]. *Cancers (Basel)*, 2023, 15(13):3425. DOI:10.3390/cancers15133425.
- [75] 闫孟华,陈小龙,张维汉,等.腹腔镜探查“华西四步法”在胃癌腹膜转移诊断中的意义[J]. *中国普外基础与临床杂志*, 2021, 28(5):7. DOI:10.7507/1007-9424.202102041.
- [76] LIU K, CHEN XZ, ZHANG WH, et al. "Four-Step Procedure" of laparoscopic exploration for gastric cancer in West China Hospital: a retrospective observational analysis from a high-volume institution in China [J]. *Surg Endosc*, 2019,33(5):1674–1682. DOI:10.1007/s00464-018-6605-2.
- [77] RICHARDSON JR, KHAN OA. In patients with radiologically-staged resectable oesophago-gastric junctional tumours, is diagnostic laparoscopy useful as an additional staging procedure? [J]. *Int J Surg*, 2012, 10(4):198–202. DOI:10.1016/j.ijsu.2012.03.010.
- [78] 国家卫生健康委员会. 胃癌诊疗规范(2018年版)[J/CD]. *中华消化病与影像杂志(电子版)*, 2019,9(3):118–

144. DOI:10.3877/cma.j.issn.2095-2015.2019.03.008.
- [79] LIN X, LI Z, TAN C, et al. Survival benefit of pyloric lymph node dissection for Siewert type II/III adenocarcinoma of the esophagogastric junction based on tumor diameter: a large cohort study [J]. *Front Oncol*, 2021,11:748694. DOI:10.3389/fonc.2021.748694.
- [80] LI X, GONG S, LU T, et al. Proximal gastrectomy versus total gastrectomy for Siewert II/III adenocarcinoma of the gastroesophageal junction: a systematic review and meta-analysis [J]. *J Gastrointest Surg*, 2022, 26 (6):1321-1335. DOI:10.1007/s11605-022-05304-1.
- [81] TAKIGUCHI N, TAKAHASHI M, IKEDA M, et al. Long-term-quality-of-life comparison of total gastrectomy and proximal gastrectomy by postgastrectomy syndrome assessment scale (PGSAS-45): a nationwide multi-institutional study [J]. *Gastric Cancer*, 2015, 18 (2):407-416. DOI:10.1007/s10120-014-0377-8.
- [82] HAVERKAMP L, RUURDA JP, VAN LEEUWEN MS, et al. Systematic review of the surgical strategies of adenocarcinomas of the gastroesophageal junction [J]. *Surg Oncol*, 2014,23 (4):222-228. DOI:10.1016/j.suronc.2014.10.004.
- [83] KAMARAJAH SK, PHILLIPS AW, GRIFFITHS EA, et al. Esophagectomy or total gastrectomy for Siewert 2 gastroesophageal junction (GEJ) adenocarcinoma? A registry-based analysis [J]. *Ann Surg Oncol*, 2021, 28 (13):8485-8494. DOI:10.1245/s10434-021-10346-x.
- [84] MINE S, KUROKAWA Y, TAKEUCHI H, et al. Distribution of involved abdominal lymph nodes is correlated with the distance from the esophagogastric junction to the distal end of the tumor in Siewert type II tumors [J]. *Eur J Surg Oncol*, 2015,41 (10):1348-1353. DOI:10.1016/j.ejso.2015.05.004.
- [85] MARIETTE C, CASTEL B, BALON JM, et al. Extent of oesophageal resection for adenocarcinoma of the oesophagogastric junction [J]. *Eur J Surg Oncol*, 2003, 29(7):588-593. DOI:10.1016/s0748-7983(03)00109-4.
- [86] BISSOLATI M, DESIO M, ROSA F, et al. Risk factor analysis for involvement of resection margins in gastric and esophagogastric junction cancer: an Italian multicenter study [J]. *Gastric Cancer*, 2017, 20(1):70-82. DOI:10.1007/s10120-015-0589-6.
- [87] KOTERAZAWA Y, OHASHI M, HAYAMI M, et al. Required esophageal resection length beyond the tumor boundary to ensure a negative proximal margin for gastric cancer with gross esophageal invasion or esophagogastric junction cancer [J]. *Gastric Cancer*, 2023, 26 (3):451-459. DOI:10.1007/s10120-023-01369-2.
- [88] SHEN JG, CHEONG JH, HYUNG WJ, et al. Intraoperative frozen section margin evaluation in gastric cancer of the cardia surgery [J]. *Hepatogastroenterology*, 2006,53(72):976-978.
- [89] SIEWERT JR, STEIN HJ, FEITH M. Adenocarcinoma of the esophago-gastric junction [J]. *Scand J Surg*, 2006, 95(4):260-269. DOI:10.1177/145749690609500409.
- [90] FEITH M, STEIN HJ, SIEWERT JR. Adenocarcinoma of the esophagogastric junction: surgical therapy based on 1602 consecutive resected patients [J]. *Surg Oncol Clin N Am*, 2006, 15 (4): 751-764. DOI:10.1016/j.soc.2006.07.015.
- [91] KUROKAWA Y, HIKI N, YOSHIKAWA T, et al. Mediastinal lymph node metastasis and recurrence in adenocarcinoma of the esophagogastric junction [J]. *Surgery*, 2015,157 (3):551-555. DOI:10.1016/j.surg.2014.08.099.
- [92] YAMASHITA H, SETO Y, SANO T, et al. Results of a nation-wide retrospective study of lymphadenectomy for esophagogastric junction carcinoma [J]. *Gastric Cancer*, 2017, 20 (Suppl 1): 69-83. DOI:10.1007/s10120-016-0663-8.
- [93] KOYANAGI K, KATO F, KANAMORI J, et al. Clinical significance of esophageal invasion length for the prediction of mediastinal lymph node metastasis in Siewert type II adenocarcinoma: a retrospective single-institution study [J]. *Ann Gastroenterol Surg*, 2018, 2(3): 187-196. DOI:10.1002/ags3.12069.
- [94] KUROKAWA Y, TAKEUCHI H, DOKI Y, et al. Mapping of lymph node metastasis from esophagogastric junction tumors: a prospective nationwide multicenter study [J]. *Ann Surg*, 2021, 274 (1):120-127. DOI: 10.1097/SLA.0000000000003499.
- [95] 袁勇,陈龙奇. AJCC 第八版食管癌分期系统更新解读 [J]. *中华外科杂志*, 2017,55(2):109-113. DOI:10.3760/cma.j.issn.0529-5815.2017.02.007.
- [96] MATSUDA T, KUROKAWA Y, YOSHIKAWA T, et al. Clinicopathological characteristics and prognostic factors of patients with Siewert type II esophagogastric junction carcinoma: a retrospective multicenter study [J]. *World J Surg*, 2016, 40 (7):1672-1679. DOI:10.1007/s00268-016-3451-z.
- [97] YAMASHITA H, KATAI H, MORITA S, et al. Optimal extent of lymph node dissection for Siewert type II esophagogastric junction carcinoma [J]. *Ann Surg*, 2011, 254(2):274-280. DOI:10.1097/SLA.0b013e3182263911.

- [98] LIU K, CHEN XZ, ZHANG YC, et al. The value of spleen-preserving lymphadenectomy in total gastrectomy for gastric and esophagogastric junctional adenocarcinomas: a long-term retrospective propensity score match study from a high-volume institution in China [J]. *Surgery*, 2021,169(2):426-435. DOI:10.1016/j.surg.2020.07.053.
- [99] KUMAZU Y, HASEGAWA S, HAYASHI T, et al. Should the splenic hilar lymph node be dissected for the management of adenocarcinoma of the esophagogastric junction? [J]. *Eur J Surg Oncol*, 2023, 49 (1):76-82. DOI:10.1016/j.ejso. 2022.07.008.
- [100] SANO T, SASAKO M, MIZUSAWA J, et al. Randomized controlled trial to evaluate splenectomy in total gastrectomy for proximal gastric carcinoma [J]. *Ann Surg*, 2017,265 (2):277 -283. DOI:10.1097/SLA. 0000000000001814.
- [101] MARANO L, RONDELLI F, BARTOLI A, et al. Oncologic effectiveness and safety of splenectomy in total gastrectomy for proximal gastric carcinoma: meta-analysis of randomized controlled trials [J]. *Anticancer Res*, 2018,38 (6):3609-3617. DOI:10.21873/anticancer. 12635.
- [102] LI Z, MA Y, LIU G, et al. Proximal gastrectomy with gastric tube reconstruction or jejunal interposition reconstruction in upper-third gastric cancer: which offers better short-term surgical outcomes? [J]. *BMC Surg*, 2021, 21(1):249. DOI:10.1186/s12893-021-01239-7.
- [103] KURODA S, NISHIZAKI M, KIKUCHI S, et al. Double-flap technique as an antireflux procedure in esophagogastric reconstruction after proximal gastrectomy [J]. *J Am Coll Surg*, 2016, 223 (2):e7-e13. DOI:10.1016/j.jamcollsurg.2016.04.041.
- [104] YAMASHITA Y, YAMAMOTO A, TAMAMORI Y, et al. Side overlap esophagogastric reconstruction to prevent reflux after proximal gastrectomy [J]. *Gastric Cancer*, 2017, 20(4): 728-735. DOI:10.1007/s10120-016-0674-5.
- [105] NAKAMURA M, YAMAUE H. Reconstruction after proximal gastrectomy for gastric cancer in the upper third of the stomach: a review of the literature published from 2000 to 2014 [J]. *Surg Today*, 2016,46 (5):517-527. DOI:10.1007/s00595-015-1185-4.
- [106] JUNG DH, LEE Y, KIM DW, et al. Laparoscopic proximal gastrectomy with double tract reconstruction is superior to laparoscopic total gastrectomy for proximal early gastric cancer [J]. *Surg Endosc*, 2017, 31(10): 3961-3969. DOI:10.1007/s00464-017-5429-9.
- [107] TONO C, TERASHIMA M, TAKAGANE A, et al. Ideal reconstruction after total gastrectomy by the interposition of a jejunal pouch considered by emptying time [J]. *World J Surg*, 2003, 27 (10): 1113-1118. DOI:10.1007/s00268-003-7030-8.
- [108] LEHNERT T, BUHL K. Techniques of reconstruction after total gastrectomy for cancer [J]. *Br J Surg*, 2004,91 (5):528-539. DOI:10.1002/bjs.4512.
- [109] LORDICK F, CARNEIRO F, CASCINU S, et al. Gastric cancer: ESMO clinical practice guideline for diagnosis, treatment and follow-up [J]. *Ann Oncol*, 2022, 33(10): 1005-1020. DOI:10.1016/j.annonc.2022.07.004.
- [110] CUNNINGHAM D, ALLUM WH, STENNING SP, et al. Perioperative chemotherapy versus surgery alone for resectable gastroesophageal cancer [J]. *N Engl J Med*, 2006,355(1):11-20. DOI:10.1056/NEJMoa055531.
- [111] YCHOU M, BOIGE V, PIGNON JP, et al. Perioperative chemotherapy compared with surgery alone for resectable gastroesophageal adenocarcinoma: an FNCLCC and FFCD multicenter phase III trial [J]. *J Clin Oncol*, 2011,29 (13):1715 -1721. DOI:10.1200/JCO. 2010.33.0597.
- [112] AL-BATRAN SE, HOMANN N, PAULIGK C, et al. Perioperative chemotherapy with fluorouracil plus leucovorin, oxaliplatin, and docetaxel versus fluorouracil or capecitabine plus cisplatin and epirubicin for locally advanced, resectable gastric or gastro-oesophageal junction adenocarcinoma (FLOT4): a randomised, phase 2/3 trial [J]. *Lancet*, 2019,393(10184):1948-1957. DOI: 10.1016/S0140-6736(18)32557-1.
- [113] ZHANG X, LIANG H, LI Z, et al. Perioperative or postoperative adjuvant oxaliplatin with S-1 versus adjuvant oxaliplatin with capecitabine in patients with locally advanced gastric or gastro-oesophageal junction adenocarcinoma undergoing D2 gastrectomy (RESOLVE): an open-label, superiority and non-inferiority, phase 3 randomised controlled trial [J]. *Lancet Oncol*, 2021,22 (8):1081-1092. DOI:10.1016/S1470-2045(21)00297-7.
- [114] KANG YK, YOON JH, PARK YK, et al. PRODIGY: a phase III study of neoadjuvant docetaxel, oxaliplatin, and S-1 plus surgery and adjuvant S-1 versus surgery and adjuvant S-1 for resectable advanced gastric cancer [J]. *J Clin Oncol*, 2021,39 (26):2903-2913. DOI:10.1200/JCO. 20.02914.
- [115] GRIZZI G, PETRELLI F, DI BARTOLOMEO M, et al. Preferred neoadjuvant therapy for gastric and gastroesophageal junction adenocarcinoma: a systematic review and network meta-analysis [J]. *Gastric Cancer*,

- 2022, 25 (5):982–987. DOI:10.1007/s10120-022-01314-9.
- [116] EYCK BM, VAN LANSCHOT JJB, HULSHOF MCCM, et al. Ten-year outcome of neoadjuvant chemoradiotherapy plus surgery for esophageal cancer: the randomized controlled CROSS trial [J]. *J Clin Oncol*, 2021,39(18):1995–2004. DOI:10.1200/JCO.20.03614.
- [117] STAHL M, WALZ MK, RIERA-KNORRENSCHILD J, et al. Preoperative chemotherapy versus chemoradiotherapy in locally advanced adenocarcinomas of the oesophagogastric junction (POET): Long-term results of a controlled randomised trial [J]. *Eur J Cancer*, 2017,81:183–190. DOI:10.1016/j.ejca.2017.04.027.
- [118] KAMPOSIORAS K, NTELLAS P, NIKOLAOU M, et al. Immunotherapy efficacy in the initial lines of treatment in advanced upper gastrointestinal malignancies: a systematic review of the literature [J]. *JNCI Cancer Spectr*, 2021,5 (6):pkab088. DOI:10.1093/jncics/pkab088.
- [119] SMYTH EC, GAMBARDELLA V, CERVANTES A, et al. Checkpoint inhibitors for gastroesophageal cancers: dissecting heterogeneity to better understand their role in first-line and adjuvant therapy [J]. *Ann Oncol*, 2021,32 (5):590–599. DOI:10.1016/j.annonc.2021.02.004.
- [120] PATEL MA, KRATZ JD, LUBNER SJ, et al. Esophagogastric cancers: integrating immunotherapy therapy into current practice [J]. *J Clin Oncol*, 2022,40 (24):2751–2762. DOI:10.1200/JCO.21.02500.
- [121] ANDRÉ T, TOUGERON D, PIESSEN G, et al. Neoadjuvant nivolumab plus ipilimumab and adjuvant nivolumab in localized deficient mismatch repair/microsatellite instability-high gastric or esophagogastric junction adenocarcinoma: the GERCOR NEONIPIGA phase II study [J]. *J Clin Oncol*, 2023,41 (2):255–265. DOI:10.1200/JCO.22.00686.
- [122] YUAN Z, CUI H, WANG S, et al. Combining neoadjuvant chemotherapy with PD-1/PD-L1 inhibitors for locally advanced, resectable gastric or gastroesophageal junction adenocarcinoma: a systematic review and meta-analysis [J]. *Front Oncol*, 2023,13:1103320. DOI:10.3389/fonc.2023.1103320.
- [123] ZHU J, LENG X, GAO B, et al. Efficacy and safety of neoadjuvant immunotherapy in resectable esophageal or gastroesophageal junction carcinoma: a pooled analysis of prospective clinical trials [J]. *Front Immunol*, 2022,13, 1041233. DOI:10.3389/fimmu.2022.1041233.