

吲哚菁绿荧光标记肠脂垂在腹腔镜结肠癌根治术中引导层面解剖的应用

张维富^{1,2}, 杨梓锋², 陈志良^{2,3}, 吕泽坚², 李勇^{1,2*}

1.广东医科大学第一临床医学院, 广东 湛江 524023

2.南方医科大学附属广东省人民医院(广东省医学科学院)胃肠外科, 广东 广州 510080

3.南方医科大学第十附属医院(东莞市人民医院)胃肠外科, 广东 东莞 523058

【摘要】 **目的** 评估改良封装吲哚菁绿(indocyanine green, ICG)荧光标记肠脂垂用于腹腔镜结肠癌术中引导系膜层面解剖的可行性和有效性。**方法** 采用描述性病例系列研究方法, 回顾性收集并分析2022年2月至4月在南方医科大学附属广东省人民医院(广东省医学科学院)胃肠外科接受改良封装 ICG 标记肠脂垂在腹腔镜结肠癌术中引导系膜解剖层面识别的患者临床资料。观察并记录患者临床信息、ICG用量、荧光肠脂垂显影率、荧光外溢率、围手术期及手术信息(包括手术时间、术中出血量、围手术期并发症发生情况)和术后住院天数等。**结果** 共9例患者被纳入研究, 其中4例行腹腔镜辅助升结肠癌根治术, 5例行腹腔镜辅助乙状结肠癌根治术。所有病例均在术中观察到目标区域的改良封装 ICG 标记肠脂垂荧光信号, 显影率100%, 且未发生额外的荧光泄漏和术中并发症, 平均手术时间(184.4±52.6) min, 中位出血量为20(20, 75) ml, 平均术后住院天数(6.0±1.6) d, 术后全部患者顺利出院且术后30 d内未出现并发症。**结论** 改良封装 ICG 荧光标记肠脂垂在腹腔镜结肠癌根治术中可引导术者进入正确的解剖层面, 避免相关副损伤, 该辅助手段安全有效。

【关键词】 吲哚菁绿; 肠脂垂; 腹腔镜; 结肠癌根治术; 解剖层面

Application of indocyanine green fluorescent labeling of appendices epiploicae in guiding the anatomy during laparoscopic radical resection of colon cancer

Zhang Weifu^{1,2}, Yang Zifeng², Chen Zhiliang^{2,3}, Lyu Zejian², Li Yong^{1,2*}

1.The First Clinical Medical College, Guangdong Medical University, Zhan Jiang 524023, Guangdong, China

2.Department of Gastrointestinal Surgery, Guangdong Provincial People's Hospital Affiliated to Southern Medical University (Guangdong Academy of Medical Sciences), Guangzhou 510080, Guangdong, China

3.Department of Gastrointestinal Surgery, the Tenth Affiliated Hospital of Southern Medical University/Dongguan People's Hospital, Dongguan 523058, Guangdong, China

*Corresponding author: Li Yong, E-mail: liyong@gdph.org.cn

【Abstract】 **Objective** To evaluate the feasibility and effectiveness of the modified encapsulated indocyanine green (ICG) fluorescent labeling of appendices epiploicae for guiding mesangial dissection during laparoscopic colon cancer surgery. **Method** This is a descriptive case-series-study. Clinical data of patients who received modified encapsulated ICG-labeled appendices epiploicae in the Department of Gastrointestinal Surgery, Guangdong Provincial People's Hospital Affiliated to Southern Medical University (Guangdong Academy of Medical Sciences) for guiding mesangial anatomic identification during laparoscopic colon cancer surgery from February to April 2022 were retrospectively collected and analyzed. Clinical information, dosage of ICG, fluorescent appendices epiploicae imaging rate, fluorescence extravasation rate, perioperative period

基金项目: 国家临床重点专科建设项目(2022YW030009); 广东省人民医院国家自然科学基金培育项目(KY0120220049)

*通信作者: 李勇, E-mail: liyong@gdph.org.cn

and surgical information (including operation time, intraoperative blood loss, perioperative complications) and postoperative hospitalization days of patients were observed and recorded. **Result** A total of 9 patients were included in the study, of which 4 underwent laparoscopically assisted radical resection of ascending colon cancer and 5 underwent laparoscopically assisted radical resection of sigmoid cancer. In all cases, the modified encapsulated ICG-labeled appendices epiploicae in the target area were observed intraoperatively, with a development rate of 100%, and no additional fluorescence leakage or intraoperative complications occurred. The average operative time was (184.4±52.6) min, the median blood loss was 20 (20,75) ml, and the average postoperative hospital stay was (6.0±1.6) d. All patients were discharged successfully and no complications occurred within 30 d after surgery. **Conclusion** The modified encapsulated ICG fluorescent labeling of appendices epiploicae can guide the operator into the correct anatomical level during laparoscopic radical resection of colon cancer and avoid related collateral damage. This auxiliary means is safe and effective.

【Key words】 Indocyanine green; Appendices epiploicae; Laparoscopy; Radical resection of colon cancer; Anatomical level

我国结直肠癌的发病率和病死率均保持上升趋势,根治性手术切除仍是当前最有效的治疗方法^[1]。自1991年第1例腹腔镜结肠癌根治术开展以来,因微创外科具有创伤小、出血量少、并发症低和术后恢复快等优势,腹腔镜结肠癌根治术已成为绝大部分结肠癌根治的标准术式^[2]。在精准解剖和膜解剖迅速发展的时代,借助腹腔镜系统在画质、3D及荧光技术的发展,腹腔镜下对于组织、筋膜、血管和层面的识别更加清晰和准确。然而,结肠及其邻近器官由于胚胎发育过程中空间受限形成彼此堆叠和紧挨状态,比如胰腺、十二指肠与右半结肠及其系膜的关系,输尿管、髂血管、胰腺及脾脏与左半结肠及其系膜的关系,术中需识别正确层面结构,避免副损伤。

在术中系膜层面的定位上,目前外科医生最常采用的方法是利用无菌纱布作为辅助工具^[3]。这种方法不仅方便简单,且经济安全。然而,纱布本身质地轻薄,作为定位工具时轮廓模糊,术中不易寻找,在系膜肥厚、术中出血多、渗液明显、解剖变异、腹部多次手术史和新辅助治疗后的病例中定位效果不佳尤为明显^[4-5]。此外,由于术者需牵拉、翻转系膜,纱布可因此移位而失去引导意义,而且还存在纱布遗忘于腹腔的风险。从现有的临床实践来说,系膜解剖层面的精准识别仍存在困难。同时,腹腔镜系统缺乏有效的触觉反馈机制,术者操作术野受限,一定程度上影响术者对系膜层面的判断,增加血管、神经、器官等损伤的风险,增加术中相关并发症的发生率。因此,外科医生需要一种于术中辅助系膜层面定位的工具,这对提高手

术效率和质量、减少副损伤意义重大。理想的系膜层面定位工具,应具备边界清晰和易于寻找的特点,并且能够持续稳定地为术者提供导航功能。

吲哚菁绿(indocyanine green, ICG)荧光腹腔镜技术已广泛应用于结直肠癌手术中的吻合口血供评估、淋巴结辅助清扫和输尿管显影等^[6]。在协助系膜层面的精准识别上,有学者尝试通过猪实验,经拟结扎主供应系膜血管(比如肠系膜下动脉)注射 ICG,辨认血管供应区域的系膜边界,以进一步提高外科手术的安全性^[6]。然而,该操作烦琐、复杂,注射要求高,临床实用性不佳。肠脂垂为肠壁浆膜下脂肪局部聚集所形成的不等、形态各异的突起,在结直肠癌根治术中常随肠袢一并被切除。Hamabe 等^[7]研究中,肠脂垂注射 ICG 后未经特殊处理即可在 ICG 荧光腹腔镜实现理想的荧光追踪效果。然而,在临床实际应用中,若患者肠脂垂较小或注射 ICG 后溢液明显,会影响荧光肠脂垂的引导效果。为此,我们对 ICG 荧光肠脂垂的制作进行封装改良,肠脂垂在注入 ICG 后即被透明敷贴包裹或被装入预制的指套。本研究旨在评估改良封装的荧光肠脂垂用于腹腔镜结肠癌术中引导系膜平面解剖的可行性。腹腔镜下将 ICG 标记肠脂垂放置于需定位和识别的系膜层面区域,实现解剖层面的实时可视化,为术者提供更为直观、准确的导航信息。

1 资料与方法

1.1 研究对象

本研究采用描述性病例系列研究方法,回顾

性收集 2022 年 2 月至 4 月在南方医科大学附属广东省人民医院(广东省医学科学院)胃肠外科接受腹腔镜结肠癌根治术的患者临床资料。纳入标准:使用荧光腹腔镜系统进行手术;使用改良封装 ICG 荧光肠脂垂用于引导系膜解剖;病历资料完整。排除标准:在使用改良封装 ICG 荧光前已行静脉注射 ICG 病例;患者对碘/ICG 有明确过敏史;手术录像不完整者。

研究已通过所在单位伦理审批(审批号:KY-Q-2021-263-03)。

1.2 手术方法及荧光肠脂垂的制备方法

1.2.1 腹腔镜手术流程

手术均由腹腔镜外科经验丰富的胃肠外科手术团队完成,荧光腹腔镜设备包括 DPM 荧光腹腔镜(型号:ENDOCAM-06)和广东欧谱曼迪科技有限公司内部腹腔镜荧光设备。主刀医生对患者的术前资料评估后再拟定具体手术方案。手术操作严格遵守标准流程。术中荧光肠脂垂的放置由主刀医生根据手术需求自行决定,并详细记录。切除肿瘤标本后,依据肿瘤位置的不同,采用不同的吻合方式。对于乙状结肠癌,采用端端吻合方式吻合。而对于升结肠癌,则采用侧侧吻合方式吻合。

1.2.2 荧光肠脂垂的制备过程

入镜探查,定位肿瘤,选定预切除的肠袢,并在距肿瘤至少 5 cm 处切取肠脂垂(图 1)。使用无菌纱布吸干肠脂垂表面水分。每例患者采集的肠脂垂数量 ≤ 3 个。

本研究采用规格为 25 mg/支的 ICG(丹东医创)。具体使用方法如下:将 25 mg ICG 粉剂完全溶解于 10 ml 灭菌注射用水中,制备成备用 ICG 溶液。随后,将该溶液稀释 10 倍得到浓度为 0.25 mg/ml 的 ICG 溶液。用 1 ml 注射器抽取 0.1 ml 0.25 mg/ml 的 ICG,并注射至肠脂垂中。轻揉肠脂垂,以保证肠脂垂内药物和荧光信号的强度均匀分布。之后,将肠脂垂装入从外科手套上剪下的指套中或使用透明敷贴包裹,并用丝线紧密结扎套口,以防止 ICG 外溢(图 2)。

1.2.3 荧光肠脂垂放置的位置选定与注意事项

术中荧光肠脂垂的放置部位由主刀医生决定。通常,根据肿瘤的具体位置,荧光肠脂垂会被放置在 Toldt 间隙不同区域^[8]。放置过程中需要注意减少对封装肠脂垂的过度挤压和牵拉,避免影响荧光信号的稳定性。随后,通过腹腔镜荧光模式定位荧光标志物位置并循荧光信号进行系膜层面解剖,直至在荧光标志物位置会师并顺利打开目

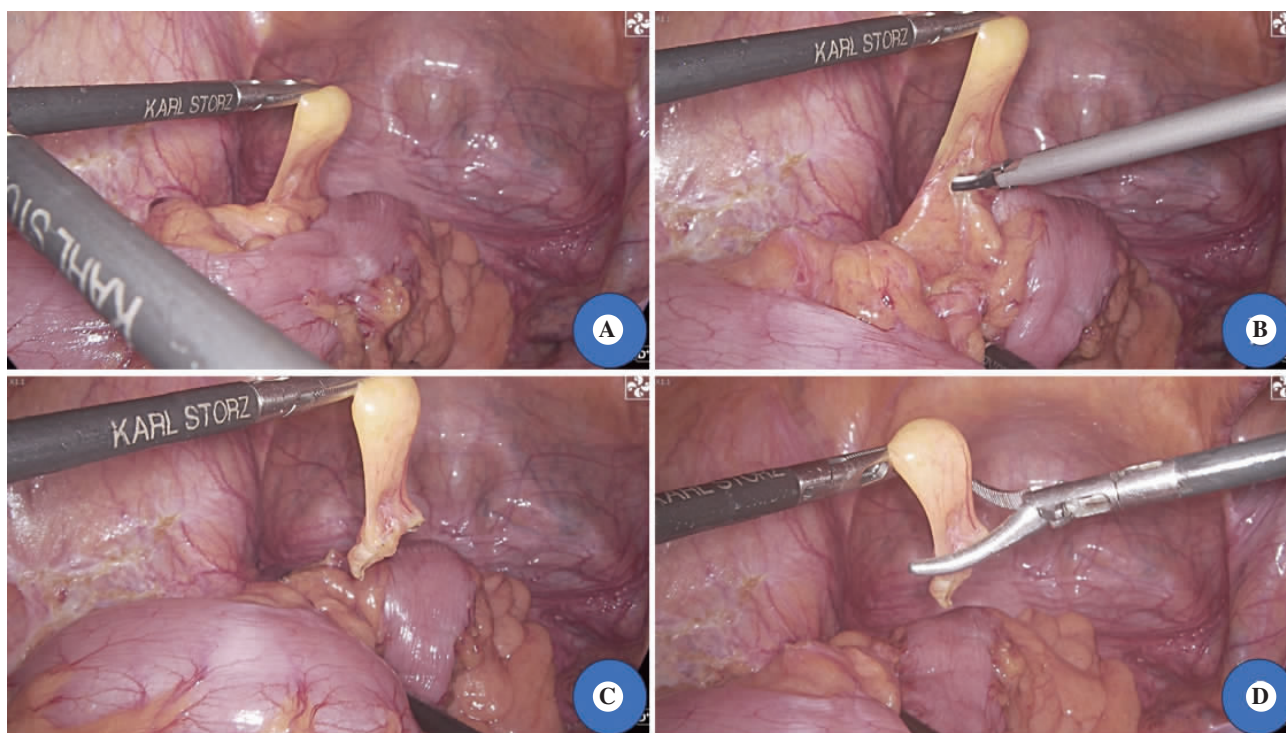


图 1 腹腔镜下获取肠脂垂过程

注:A,定位肿瘤,选择目标肠脂垂;B,沿着肠壁切除肠脂垂,避免损伤肠壁;C,完整切除的肠脂垂;D,经 Trocar 孔取出肠脂垂。

表 1 9 例行荧光腹腔镜手术的结肠癌患者基本信息

临床特征	数值
性别[例(%)]	
男	7(77.8)
女	2(22.2)
年龄($\bar{x} \pm s$, 岁)	59.4 \pm 9.6
体重指数($\bar{x} \pm s$, kg/m ²)	23.0 \pm 2.7
肿瘤位置[例(%)]	
乙状结肠	5(55.6)
升结肠	4(44.4)
游离脾曲[例(%)]	
是	5(55.6)
否	4(44.4)
肿瘤 T 分期[例(%)]	
T ₂ 期	1(11.1)
T ₃ 期	7(77.8)
T _{4b} 期	1(11.1)
肿瘤 N 分期[例(%)]	
N ₀ 期	8(88.9)
N _{2a} 期	1(11.1)

荧光腹腔镜均成功捕捉到荧光信号,术中未出现荧光泄漏。在系膜肥厚的病例中显影效果依然可满足解剖层面引导的需求。操作过程中,到达目标解剖层面前在所有病例中均可观察到显影的肠脂垂,从而成功定位平面位置。

2.4 荧光肠脂垂对手术流程的优化

通过对纳入 9 例病例的观察,改良封装 ICG 荧光肠脂垂的应用使系膜平面的定位更加简单高效,有效避免层面过深或过浅或定位不准引起的副损伤的产生,在腹腔镜右半结肠切除术中的应用效果更加明显。

在 5 例接受腹腔镜乙状结肠切除术的病例中,术者在清扫肠系膜下动脉及乙状结肠动脉周围淋巴结时,采用荧光肠脂垂作为系膜解剖的引

表 2 9 例行荧光腹腔镜手术的结肠癌患者术中及术后信息

项目	数值
血管损伤[例(%)]	
是	0(0)
否	9(100)
中转开腹[例(%)]	
是	0(0)
否	9(100)
手术时间($\bar{x} \pm s$, min)	184.4 \pm 52.6
术中出血量[M(P ₂₅ , P ₇₅), ml]	20(20,75)
术中并发症[例(%)]	
是	0(0)
否	9(100)
术后并发症[例(%)]	
是	0(0)
否	9(100)
术后住院天数($\bar{x} \pm s$, d)	6.0 \pm 1.6

表 4 荧光肠脂垂应用情况

病例	荧光标志物数量(个)	吲哚菁绿注射液量(ml)	吲哚菁绿溢出	吲哚菁绿稀释倍数(倍)
1	3	0.1	否	100
2	3	0.1	否	100
3	2	0.1	否	100
4	2	0.1	否	100
5	1	0.1	否	100
6	1	0.1	否	100
7	1	0.1	否	100
8	2	0.1	否	100
9	1	0.1	否	100

导标志物(图 3A~3B)。在脾曲系膜后方游离过程中,术者将荧光肠脂垂置于胰尾区域 Gerota 筋膜表面^[10],不仅有效提高脾曲游离的效率,还可协助定位外侧系膜游离终点以及避免胰腺的损伤,利于提高手术安全性和准确性(图 3C~3D)。

表 3 9 例行荧光腹腔镜手术的结肠癌患者术中及术后详细资料

病例	血管损伤	中转开腹	手术时间(min)	术中出血量(ml)	术中并发症	术后并发症	术后住院天数(d)
1	否	否	115	20	否	否	5
2	否	否	259	100	否	否	6
3	否	否	186	50	否	否	5
4	否	否	140	20	否	否	7
5	否	否	180	20	否	否	8
6	否	否	115	10	否	否	8
7	否	否	175	200	否	否	6
8	否	否	200	20	否	否	6
9	否	否	160	30	否	否	3

对于4例升结肠肿瘤患者,术者严格遵循腹腔镜右半结肠切除术操作指南进行手术^[11],使用尾侧入路充分游离拓展间隙至胰头区域时,将封装荧光肠脂垂分别置于十二指肠与肠系膜上静脉交叉区域以及胰头表面区域作为层面解剖的引导标志物(图4)。在尾侧入路转为中间入路及转向头侧入路衔接外侧入路过程中^[12],能够清晰地观察到位于横结肠系膜前方和结肠中动脉旁肠脂垂的荧光信号,使解剖操作更加迅速且准确,避免额外的组织损伤,提高手术安全性。

3 讨论

ICG是一种近红外荧光染料,在680~710 nm光谱范围内可被激发产生荧光信号,经特殊荧光腹腔镜设备可捕捉荧光信号并形成图像信号从而实现组织结构的可视化^[13]。2019年,Hamabe等^[7]首次将ICG与肠脂垂结合用于解剖层面解剖,证实其可行性,然而研究在注射ICG后未对肠脂垂做进一步封装处理,存在肠脂垂过小和ICG外溢可能,影响荧光肠脂垂的引导效能。而且,国内尚无ICG荧光肠脂垂用于腹腔镜结直肠外科手术中引

导系膜层次解剖的相关研究。因此,本研究针对ICG荧光肠脂垂进行改良,同时对改良封装ICG荧光肠脂垂在腹腔镜下结肠癌根治术中引导系膜层次解剖的有效性和安全性进行评价。

术中系膜层次的精准识别和解剖对提升手术质量、降低医源性损伤至关重要。对于既往有腹部病史、系膜肥厚和新辅助放疗史者,周围结构的粘连和纤维化极大增加了解剖层次辨别的难度^[4,14]。系膜解剖层次的识别不清,可能导致输尿管、盆丛神经和血管损伤,进而引发相关并发症,严重影响患者术后的生活质量^[15]。因此,荧光肠脂垂的应用对于提高手术安全性和精准性具有重要意义。

本研究中,笔者从预备切除的肠段上剪取1~3个不等的肠脂垂,注射ICG后进行封装作为术中系膜间隙定位的荧光标志物。注射进入肠脂垂的ICG溶液可迅速与肠脂垂内残留的白蛋白结合形成稳定的ICG-白蛋白复合物^[16]。所有病例均在术中观察到荧光肠脂垂的荧光信号,显影率100%。9例患者均未出现染料外溢现象,显影效果良好。ICG溶液为水溶性溶液,在肠脂垂注射ICG后可能出现溶液外溢从而影响荧光肠脂垂引导效

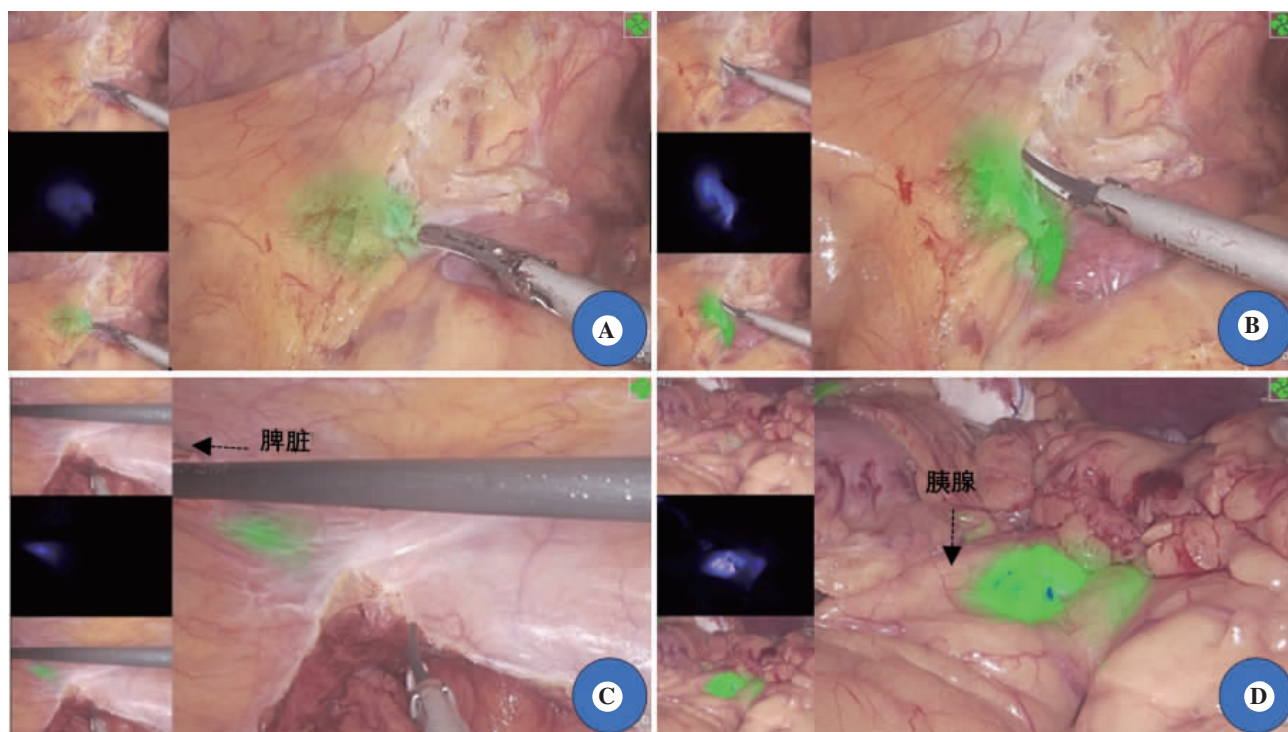


图3 腹腔镜乙状结肠癌根治术中改良封装吲哚菁绿荧光肠脂垂引导Toldt间隙和Gerota筋膜解剖图像

注:A~B,荧光肠脂垂置于乙状结肠后方Toldt间隙引导解剖;C~D,荧光肠脂垂置于头侧胰尾区域Gerota筋膜前引导脾曲游离操作。上图均为欧普曼迪荧光腹腔镜设备(内部设备)四屏视图录制的视频中截取,左侧小栏由上往下分别为白光图像、原始图像和融合图像,右侧大栏为荧光融合模式。

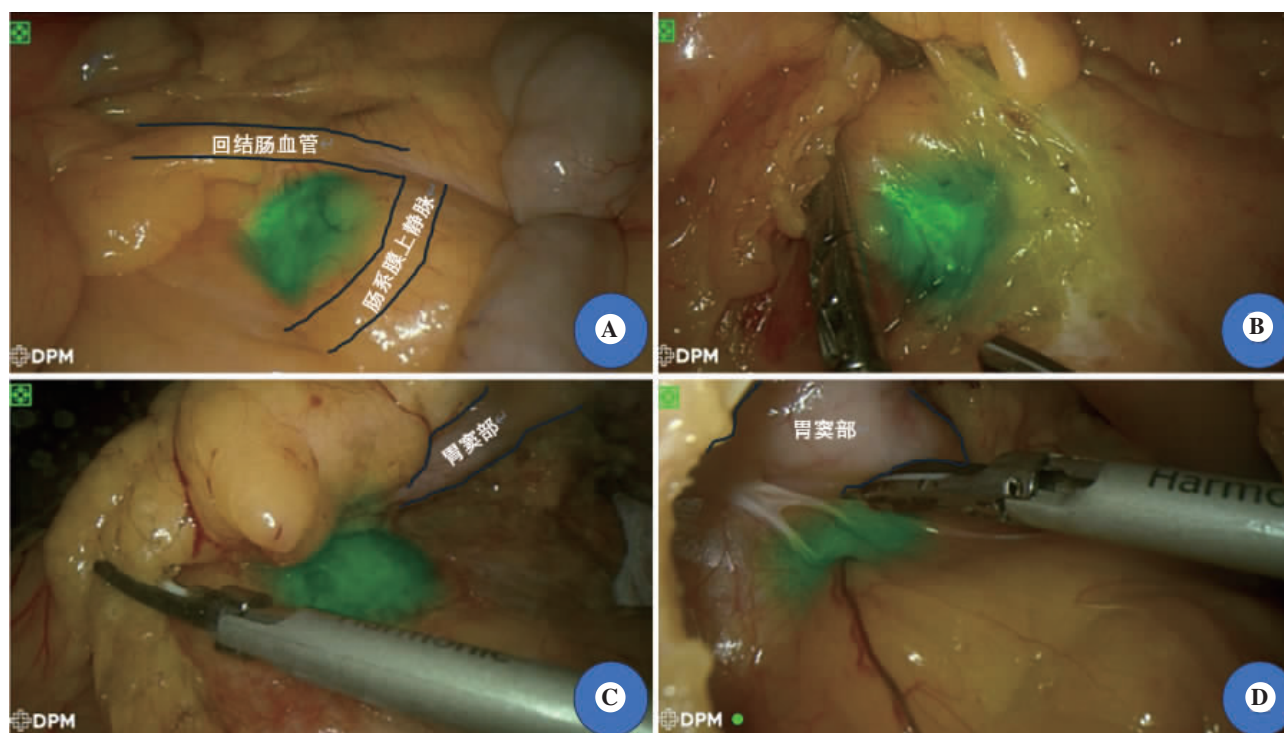


图4 腹腔镜右半结肠癌根治术中改良封装吲哚菁绿荧光肠脂垂引导右结肠后间隙与横结肠后间隙解剖图像

注:A, 荧光肠脂垂置于右结肠后间隙-十二指肠与肠系膜上静脉交叉区域;B, 循荧光信号解剖至最后一层系膜, 其下方为十二指肠, 前方为回结肠动静脉;C, 横结肠间隙内胰头表面的荧光肠脂垂信号;D, 循荧光信号分离解剖。图片均为 DPM 荧光腹腔镜设备荧光模式下录制的视频中截取。

果。结合本中心经验,我们对荧光肠脂垂进行封装改良,注射 ICG 后用无菌纱布充分吸净流出溶液,同时紧密结扎套口或用透明敷贴严密包裹肠脂垂,以免造成目标区域外的荧光污染。此外,在相对复杂病例(如系膜肥厚、腹腔粘连)中,肠脂垂荧光信号持续稳定存在,成功引导外科医生进行精准的解剖操作。这说明荧光肠脂垂在特定复杂手术中仍是一种可靠的术中实时导航工具,有助于推动精准外科发展,利于术者术中实时定位系膜解剖位置。

荧光肠脂垂应用于腹腔镜下系膜解剖导航有以下的优势。首先,ICG 价格低廉。其次,肠脂垂源于自身组织,生物安全性更高,无需特殊处理。最后,改良封装荧光肠脂垂体积小、制备简单,同一患者可重复利用。根据本研究经验,每台手术一般只需要制备 1 个改良封装的荧光肠脂垂即可满足整台手术需求。

笔者在本研究中发现,在升结肠恶性肿瘤术中应用荧光肠脂垂有利于提高系膜层面识别效率,减少副损伤。在尾侧入路联合头侧入路手术过程中,先经尾侧入路向头侧游离至胰腺头部前上

方,术者可将荧光标记装置放置于十二指肠与肠系膜上血管交叉区域,在转向内侧入路解剖回结肠血管及识别十二指肠时具有可靠的指引作用。接着,将荧光标记装置放置于胰头区域后,则可从头侧入路打开胃结肠韧带无血管区往右侧游离,循荧光信号解剖至目标层面,精准识别横结肠系膜离断层面及避免后方胰腺的损伤。本研究中,在 1 例右结肠系膜与周围存在粘连时,循肠脂垂的荧光信号解剖,可顺利到达正确的层面,体现了改良封装荧光肠脂垂在复杂病例中引导系膜层面的临床应用价值(图 4)。与此同时,对于该部位的肿瘤,为确保达到全结肠系膜切除(complete mesocolic excision, CME)的要求,需显露结肠中动脉(middle colic artery, MCA),视肿瘤位置决定结扎 MCA 根部或 MCA 右支。然而,由于该区域解剖结构复杂,腹腔镜视野和操作空间有限,导致系膜层次的识别更加困难。本研究中在解剖该区域血管时,分别从头侧或者内侧识别血管区域放置的荧光标志物,进行系膜翻转后可于相应区域进行血管解剖和淋巴结清扫,从而协助快速定位血管位置,减少血管损伤的概率。

高位乙状结肠癌根治术和左半结肠癌根治术中常涉及结肠脾曲游离,外侧入路是最常用的脾曲游离方式,采取该入路容易损伤脾、结肠和胰腺^[17]。Mcgory 等^[18]研究结果显示,结直肠癌术中不充分的脾曲游离可增加脾损伤和非计划脾切除风险。另外,解剖过程容易误判系膜层面导致无法进入正确的解剖间隙而影响手术进程。手术成功的关键在于左侧 Toldt 间隙和网膜囊的会师^[19]。术中需要从胰体尾后方的横结肠系膜根部进行离断,使左侧 Toldt 间隙和横结肠后间隙相通,避免分离层面进入胰腺后方而增加胰腺损伤风险。但横结肠间隙仅存在于内侧,外侧为 Toldt 间隙,系膜层次的识别困难。本研究中,笔者在乙状结肠癌根治术中将改良封装 ICG 荧光肠脂垂置于左侧 Toldt 间隙,于外侧切缘输尿管表面和胰腺尾部下缘 Gerota 筋膜中用于引导系膜层面解剖。5 例患者的手术中,术者均在横结肠后间隙胰腺尾部与 Toldt 间隙会师前监测到荧光信号,并在荧光引导下顺利进行脾曲游离,术中对层面的判断更加快速准确,术中未出现血管、胰腺和脾损伤等并发症,可见改良封装 ICG 荧光肠脂垂对手术流程具有明显的优化意义。

尽管荧光肠脂垂在腹腔镜结肠癌根治术中的应用潜力巨大,但本研究存在一定的局限性。本研究纳入的病例数较少,需设置大型前瞻性队列研究验证该研究结果;纳入的病种较为单一,未能对荧光肠脂垂在肥胖、腹部手术史和新辅助治疗病例中的效果进行评估,后续的研究应该关注这点。

综上所述,本研究制作的改良封装 ICG 荧光肠脂垂在腹腔镜结肠癌根治术中可协助引导术者进入正确的解剖层面,研究的结果尚需进一步大样本临床试验验证。

参考文献

- [1] 国家卫生健康委员会医政司,中华医学会肿瘤学分会.中国结直肠癌诊疗规范(2023版)[J/CD].消化肿瘤杂志(电子版),2023,15(3):177-206.
- [2] JACOBS M, VERDEJA JC, GOLDSTEIN HS. Minimally invasive colon resection (laparoscopic colectomy) [J]. Surg Laparosc Endosc, 1991, 1(3): 144-150.
- [3] MATSUDA T, IWASAKI T, HIRATA K, et al. A Three-Step Method for Laparoscopic Mobilization of the Splenic Flexure [J]. Ann Surg Oncol, 2015, 22(3): 335-335.
- [4] LIAQUAT S, IDOWU MO, HATFIELD BS. Seminal Vesicle Adherent to Rectal Wall Following Neoadjuvant Chemoradiotherapy: A Potential False -Positive Diagnostic Pitfall [J]. Int J Surg Pathol, 2020, 28(4): 406-409.
- [5] GHAREEB WM, WANG X, CHI P, et al. The 'multilayer' theory of Denonvilliers' fascia: anatomical dissection of cadavers with the aim to improve neurovascular bundle preservation during rectal mobilization [J]. Colorectal Dis, 2020, 22(2): 195-202.
- [6] WATANABE J, TAKEMASA I, KOTAKE M, et al. Blood Perfusion Assessment by Indocyanine Green Fluorescence Imaging for Minimally Invasive Rectal Cancer Surgery (EssentiAL trial): A Randomized Clinical Trial [J]. Ann Surg, 2023, 278(4): e688-e694.
- [7] HAMABE A, OGINO T, TANIDA T, et al. Indocyanine green fluorescence-guided laparoscopic surgery, with omental appendices as fluorescent markers for colorectal cancer resection: a pilot study [J]. Surg Endosc, 2019, 33(2): 669-678.
- [8] 林谋斌, 刘海龙, 江慧洪, 等. 结直肠手术膜解剖理论体系的探索 [J]. 中华胃肠外科杂志, 2021, 24(7): 575-581.
- [9] ZHANG C, DING Z, LI G, et al. Perirectal fascia and spaces: annular distribution pattern around the mesorectum [J]. Dis Colon Rectum, 2010, 53(9): 1315-1322.
- [10] 王泉杰, 郑志芳, 池畔, 等. 左原始后腹膜的解剖观察及其在术中左结肠后间隙分离时的临床意义 [J]. 中华胃肠外科杂志, 2021, 24(7): 619-625.
- [11] 中华医学会外科学分会腹腔镜与内镜外科学组, 中华医学会外科学分会结直肠外科学组, 中国医师协会外科医师分会结直肠外科专家工作组, 等. 腹腔镜结直肠癌根治术操作指南 (2023 版) [J]. 中华消化外科杂志, 2024, 23(1): 10-22.
- [12] 冯波, 钟昊, 张森, 等. 腹腔镜右半结肠癌根治术切除范围争议与共识 [J]. 中国实用外科杂志, 2023, 43(10): 1144-1146.
- [13] AUTORINO R, ZARGAR H, WHITE WM, et al. Current applications of near -infrared fluorescence imaging in robotic urologic surgery: a systematic review and critical analysis of the literature [J]. Urology, 2014, 84(4): 751-759.
- [14] OKABAYASHI K, ASHRAFIAN H, ZACHARAKIS E, et al. Adhesions after abdominal surgery: a systematic review of the incidence, distribution and severity [J]. Surg Today, 2014, 44(3): 405-420.

- [15] 孙凌宇, 白明瀚, 郑宏群. 腹腔镜结直肠手术中输尿管及尿道损伤的预防及处理[J]. 中国实用外科杂志, 2022, 42(11): 1256-1259.
- [16] WADA T, KAWADA K, TAKAHASHI R, et al. ICG fluorescence imaging for quantitative evaluation of colonic perfusion in laparoscopic colorectal surgery [J]. Surg Endosc, 2017, 31(10): 4184-4193.
- [17] 何耀明, 谭群英, 梁伟俊, 等. 改良横向入路法腹腔镜下游离结肠脾曲在乙状结肠癌、直肠癌根治术中应用[J/CD]. 消化肿瘤杂志(电子版), 2021, 13(4): 243-248.
- [18] MCGORY ML, ZINGMOND DS, SEKERIS E, et al. The significance of inadvertent splenectomy during colorectal cancer resection[J]. Arch Surg, 2007, 142(7): 668-674.
- [19] 吕泽坚, 吴伍林, 林圳滨, 等. 中间入路"四步法"应用于腹腔镜结肠脾曲游离手术的安全性和可行性[J]. 中华胃肠外科杂志, 2019, 22(7): 668-672.

收稿日期: 2024-04-07